МЕДИЦИНСКИ УНИВЕРСИТЕТ
“Проф. Д-р П. Стоянов” – Варна

Факултет “Медицина”
Катедра “ Анатомия, хистология и ембриология”

Протоколна тетрадка

по „Цитология, обща хистология и обща ембриология”
за студенти от I курс
специалност „ Дентална Медицина”

УПРАЖНЕНИЕ № 1

ХИСТОЛОГИЧНА ТЕХНИКА. МИКРОСКОП - СВЕТЛИНЕН И ЕЛЕКТРОНЕН. УСТРОЙСТВО И РАБОТА СЪС СВЕТЛИННИЯ МИКРОСКОП

I. ХИСТОЛОГИЧНА ТЕХНИКА

А. ЕТАПИ ПРИ ИЗГОТВЯНЕ НА ТРАЕН ХИСТОЛОГИЧЕН ПРЕПАРАТ

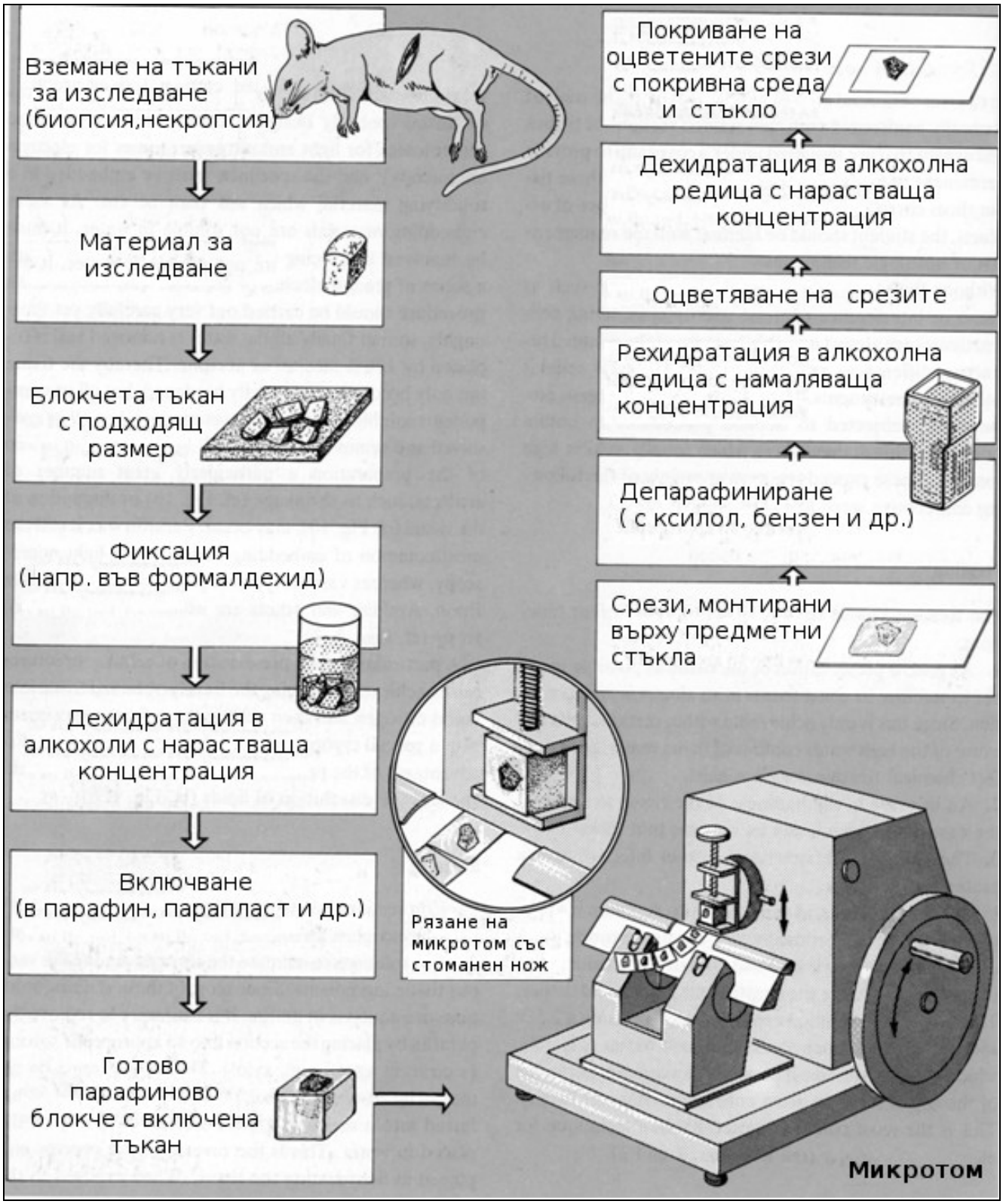

Б. ЕТАПИ ПРИ ОБРАБОТКА НА БИОЛОГИЧЕН МАТЕРИАЛ ЗА ЕЛЕКТРОННОМИКРОСКОПСКО ИЗСЛЕДВАНЕ

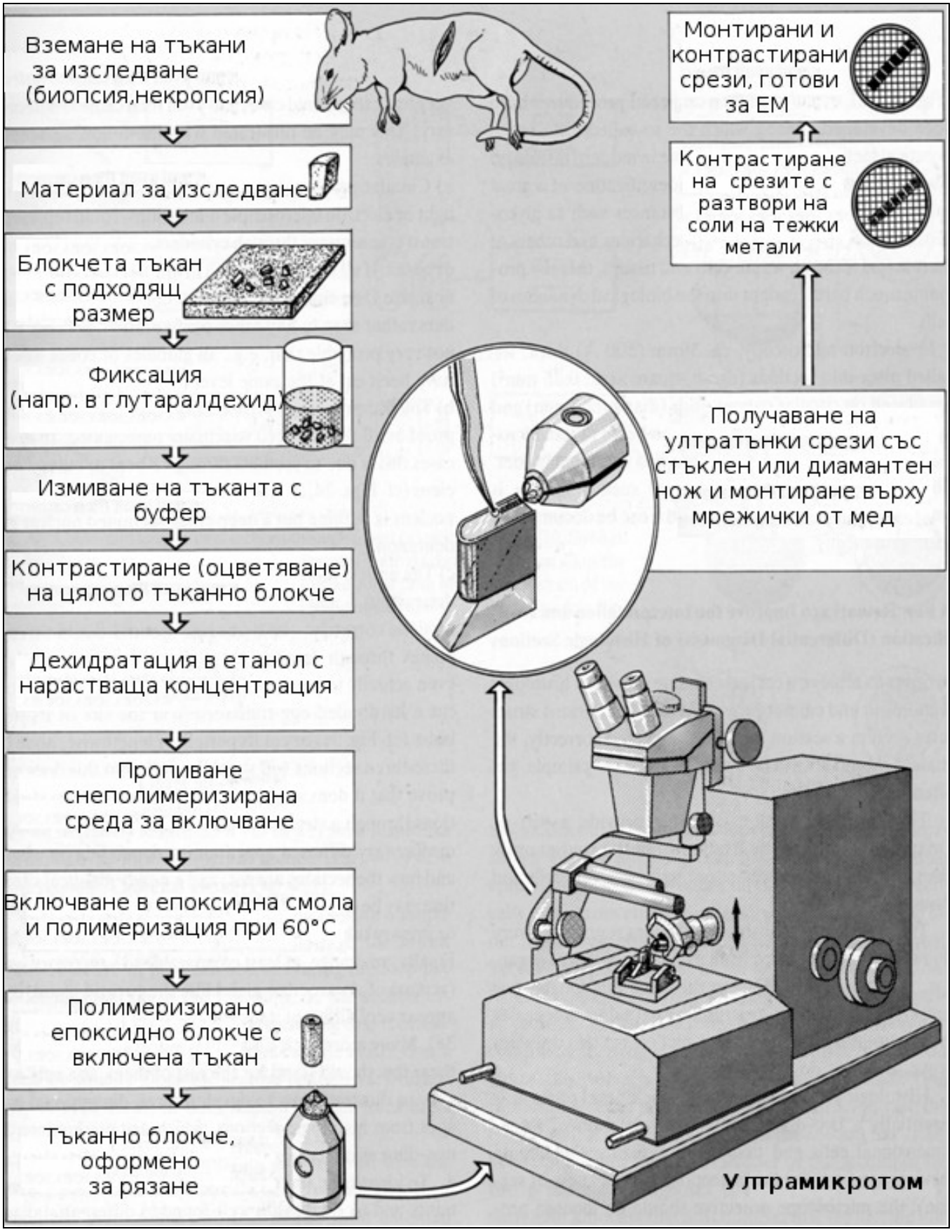

II. МИКРОСКОПИ
УСТРОЙСТВО И РАБОТА СЪС СВЕТЛИНЕН МИКРОСКОП

1. Определение за микроскоп:

Микроскопът е оптически апарат, чрез който клетката става видима за човешкото око,чрез способността на микроскопа да *увеличава* и *разделя детайлите.*

- Мерните единици, с които се измерва големината на обектите са 1 mm = 1000 μm = 1 000 000 nm = 10 000 000 Å

  Разделителна способност – най-малкото разстояние, на което две точки могат да бъдат разграничени една от друга. Тя зависи от качеството на лещите, вида на източника на светлината, от дебелината и качеството на наблюдавания препарат.
- **Дълбочина на фокуса** – възможността на лещите да изтъкват близки една до друга структури в препарата, но разположени на различна дълбочина. Дълбочината на фокуса намалява при по-големи увеличения.

2. Видове микроскопи:

А/ <u>Оптични (фотонни):</u>

- **Обикновени:**

1/ Прост светлинен микроскоп - в състава му влиза само една леща;

2/ Съставен светлинен микроскоп - изграден от серия лещи, чрез които постига многократно увеличение на наблюдавания обект. Това е най-употребяваният тип микроскопи в преподавателската, научната и диагностичната практика. Този тип микроскопи имат висока разделителна способност.

- **Специални:**

1/ Фазовоконтрастен микроскоп

2/ Тъмно-полев микроскоп

3/ Интерферентен микроскоп

4/ Флуоресцентен микроскоп

5/ Ултравиолетов микроскоп

6/ Поляризационен микроскоп

7/ Конфокален сканиращ микроскоп

8/ DIC (differential interferent contrast; диференциален интерферентен контраст)

Б/ <u>Електронен микроскоп</u> - за формирането на образа на обекта се използва поток електрони преминаващи през електростатични и електромагнитни лещи. Видове:

1/ Трансмисионен;

2/ Сканиращ;

3/ Високоволтов

3. Устройство на светлинния микроскоп:

А/ <u>Механична част:</u>

- Статив
- Колона с носещо рамо,
- Тубус
- Револвер за смяна на обективите
- Предметна масичка
- Държател на кондензора
- Система за грубо и фино регулиране на разстоянието между обекта и обектива (макро и микровинт)
- Винтове за придвижване на предметната масичка или за частите на осветителната система.

Б/ <u>Оптична част</u>:

а/ Осветителна система

б/ Кондензор

в/ Окуляри - видове: **х**югенсови, компенсационни, планокуляри, проекционни, фотоокуляри

г/ Обективи – характеристики

Характеристики на обектива:

1/ Увеличителна способност

2/ Числена (нумерична) апертура /NA/ **NA=n x sin α**

за въздуха - n=1.000

за водата - n=1.333

за стъклото - n=1.520

3/ Тип на корекция:

<u>Ахромати</u> - с частично коригирана хроматична и сферична аберация

<u>Апохромати</u> /Apo/ - с напълно коригирана хроматична и сферична аберация

<u>Планообективи /Plan-</u> планахромати, планапохромати/ - с напълно коригирана сферична аберация.

4/ Сухи, водноимерсионни (60х) и масленоимерсионни (90х, 100х) / H, HI, I, OI/

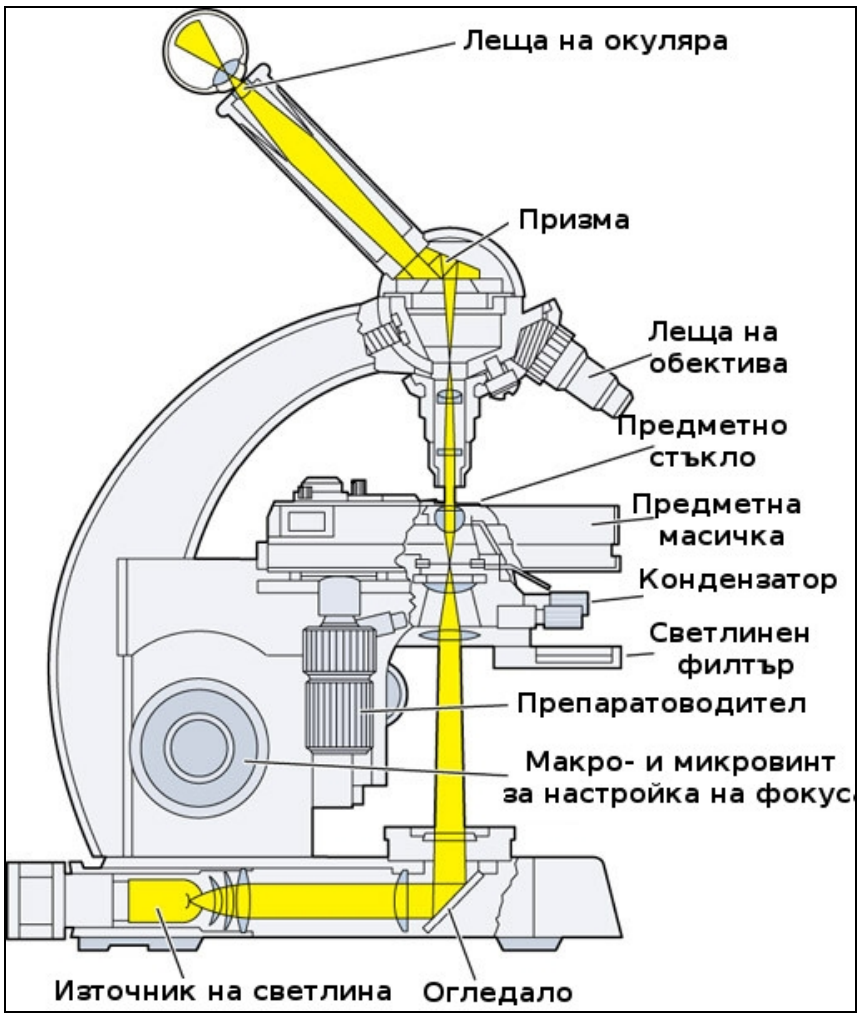
Леща на окуляра
Призма
Леща на обектива
Предметно стъкло
Предметна масичка
Кондензатор
Светлинен филтър
Препаратоводител
Макро- и микровинт за настройка на фокус
Източник на светлина
Огледало

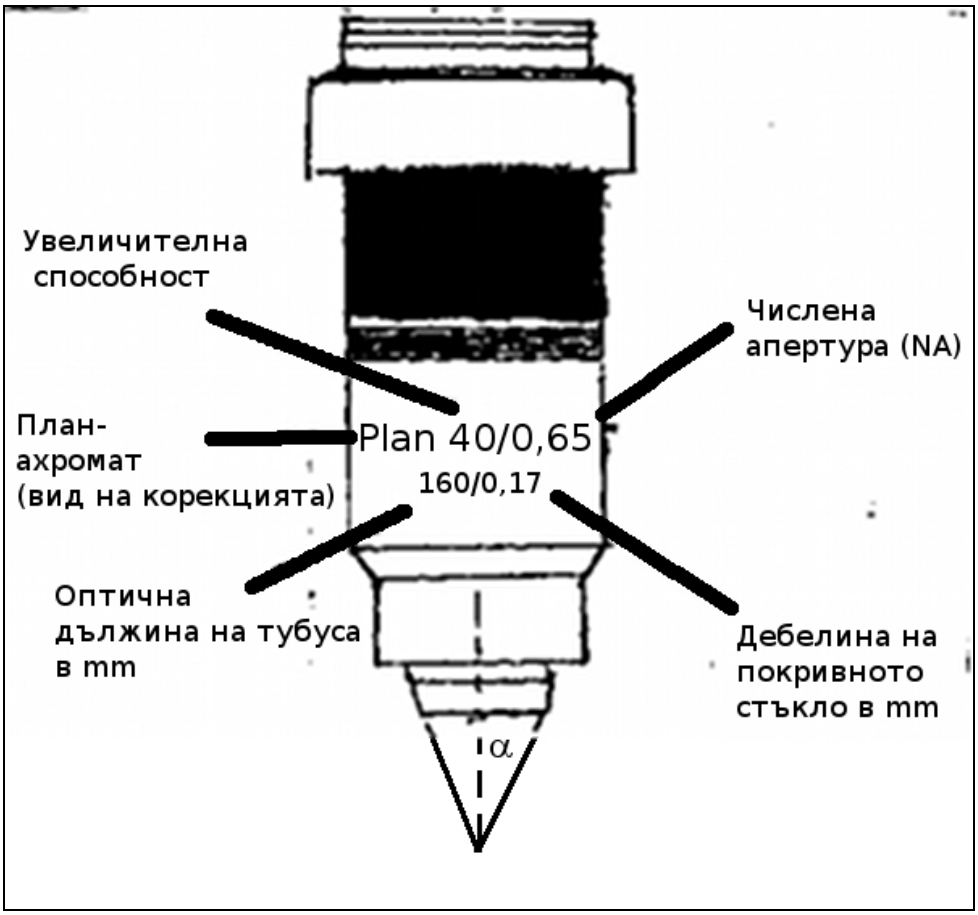
Увеличителна способност
Числена апертура (NA)
План-ахромат (вид на корекцията)
Plan 40/0,65
160/0,17
Оптична дължина на тубуса в mm
Дебелина на покривното стъкло в mm
α

4. Формиране на образа на обекта - Съгласно законите на геометричната оптика обективът дава УВЕЛИЧЕН, ОБЪРНАТ и РЕАЛЕН ОБРАЗ на обекта, върху който кондензорът събира светлинния сноп, излизащ от източника. От своя страна окуляът дава УВЕЛИЧЕН,ПРАВ и НЕРЕАЛЕН образ на образа, получен от обектива. Според теорията на създателя на съвременния оптически микроскоп -немския физик Е. Аббе, микроскопският образ е образ на светлинния източник, изменен от обекта, който играе ролята на дифракционна решетка. Образът се получава от интерферирането на лъчите, преминали край обекта (оптичен сноп) и от лъчите, дифрактирали в него (дифрактирал сноп).

5. Разделителна способност /R/ R=$\frac{0.61\lambda}{NA}$

λ - дължината на светлинната вълна
NA - числената апертура на обектива

Със светлинния микроскоп R достига 0.2 μm (0.0002 mm), т.е. 500 пъти повече, а с електронния микроскоп 0.2 nm (0.0000002 mm) или 500 000 пъти повече.

6. Общо увеличение на микроскопа =Увел. $_{Об}$. х Увел. $_{Ок}$.

7. Оптимално и максимално допустимо увеличение на дадена микроскопска система:

Опт. увел. =Увел. $_{Об}$. х Увел. $_{Ок}$. = 500 NA
Макс. увел.=1000 NA

Резкостна дълбочина - дебелината на слоя на обекта, в който всички детайли се виждат на фокус.

11. Грижи за микроскопа:

I. **Най-големите врагове** на микроскопа и осбено на оптичните му части са: ПРАХЪТ, МАЗНИТЕ СЛЕДИ И МЕХАНИЧНИТЕ НАРАНЯВАНИЯ. ОПТИЧНИТЕ ПОВЪРХНОСТИ И ДИАФРАГМИТЕ на микроскопа НЕ СЕ ПИПАТ С РЪКА.

II. **Оптичните части се почистват** чрез издухване с гумена крушка, при зацапване с масло - с АЛКОХОЛ, а повърхността на предните лещи – с КСИЛОЛ. Прахът по боядисаните части на микроскопа се почиства с четка, а при по- силно замърсяване – с алкохол или ксилол.

III. Когато **не се работи с микроскопската апаратура**, тя трябва да се постави на закрито или да се използват КАЛЪФИ от плат.

8. Работа с микроскопа:

I. **Микроскопът е дълговечен апарат**, ако се полагат грижи за него. Той изисква НЕ прилагане на сила, а ВНИМАТЕЛНО МАНИПУЛИРАНЕ.

II. **Микроскопирането започва** винаги с ОБЕКТИВА С НАЙ-МАЛКОТО УВЕЛИЧЕНИЕ. Той се наглася чрез внимателно завъртане на револверния механизъм, при което със специфичното щракване обективът попада на мястото (в гнездото) над обекта.

III. **Проверяване изправността на осветлението**. Зрителното поле трябва да се вижда през окулярите като светъл кръг, при което допълнително може да се нагласи диоптърът на окулярите и тяхното центриране се изравнява с междузеничното разстояние. КОНДЕНЗОРЪТ СЕ ПОВДИГА ДО

МАКСИМАЛНО ГОРНО ПОЛОЖЕНИЕ и се нагласят наличните бленди и филтри.

IV. **Правилно поставяне на хистологичния препарат** в гнездото на предметната масичка. При това действие предметното стъкло се поставя да лежи на масичката, като ПОКРИВНОТО СТЪКЛО ТРЯБВА ДА Е ОТГОРЕ.

V. **Приближаване на препарата** максимално близко до обектива се извършва под КОНТРОЛ, (ГЛЕДА СЕ ОТСТРАНИ НА МИКРОСКОПА, а не през окулярите) и чрез завъртане на макровинта за намиране на фокусното разстояние препаратът трябва да е отдалечен на около 2-3 мм от обектива, ако няма конструкторско ограничение. Съвременните микроскопи имат вградена защита на отдалечение 1-2 см, която се усеща чрез макровинта.

VI. **Намиране на фокусното разстояние** - поглежда се през окулярите, при което отново се завърта макровинтът, като ПОСОКАТА НА ВЪРТЕНЕ Е ОБРАТНАТА на предишното действие (ПРЕПАРАТЪТ СЕ ОТДАЛЕЧАВА от обектива). При внимателно манипулиране се намира фокусното разстояние, и ако е необходимо чрез микровинта се прави допълнителна фина настройка, така че образът да се вижда най-ясно.

Наблюдаване на препарата -

a. Препаратът се разглежда чрез Меандров начин на микроскопиране (в Мала Азия река Меандър има по поречието си много дъговидни извивки)
b. Последващо по-подробно разглеждане на определена структура от препарата - съответната зона се центрира в зрителното поле чрез обектива с по-голямо увеличение. Избира се обектив със следващо по-голямо увеличение и се наглася върху обекта чрез завъртане на револверния механизъм. При наличие на синхрон между обективите фокусното разстояние съвпада, но в определени случаи се налага ДОФОКУСИРАНЕ ЧРЕЗ ЗАВЪРТАНЕ САМО НА МИКРОВИНТА за фокусното разстояние.
c. За наблюдаване с обективи с по-голямо увеличение се изисква ПО-СИЛНА СВЕТЛИНА, което се постига чрез ОТВАРЯНЕ НА БЛЕНДИТЕ, НАГЛАСЯНЕ НА КОНДЕНЗОРА или МАНИПУЛИРАНЕ С ФИЛТРИТЕ.

VII. Когато се преминава към **наблюдение с по-силен обектив**, ако фокусирането не съвпада, обективът трябва да се приближи към препарата при НАБЛЮДЕНИЕ ОТСТРАНИ НА МИКРОСКОПА, след което ходът на отдалечаването до получаването на остър образ се контролира с окуляра. ВСЕКИ НАТИСК върху препарата МОЖЕ ДА БЪДЕ ФАТАЛЕН ЗА ЧЕЛНАТА ЛЕЩА НА ОБЕКТИВА. ОСОБЕНО ВНИМАТЕЛНО трябва да се работи с ИМЕРСИОННИТЕ ОБЕКТИВИ, чието работно отстояние от обекта е твърде малко под 1 мм. След работа те трябва да се почистват с мека суха кърпа, а при нужда и навлажнена с КСИЛОЛ, но не и с алкохол.

VIII. **Завършване на наблюдението -** микроскопът се загася, а за улесняване на манипулирането с препарата, револверният механизъм се завърта, така че върху наблюдавания обект да попадне или най-малкият обектив, или свободно от обектив гнездо, ако има такова. Допълнително предметната масичка може да се отдалечи от обектива чрез завъртане на макровинта за фокусното разстояние. ПРЕПАРАТЪТ СЕ ИЗВАЖДА ОТ ПРЕДМЕТНАТА МАСИЧКА и се оставя на определеното място.

ВНИМАНИЕ!
При разглеждане на хистологични препарати, се наблюдават ТРИИЗМЕРНИ СТРУКТУРИ НА ДВУИЗМЕРНИ СРЕЗИ!

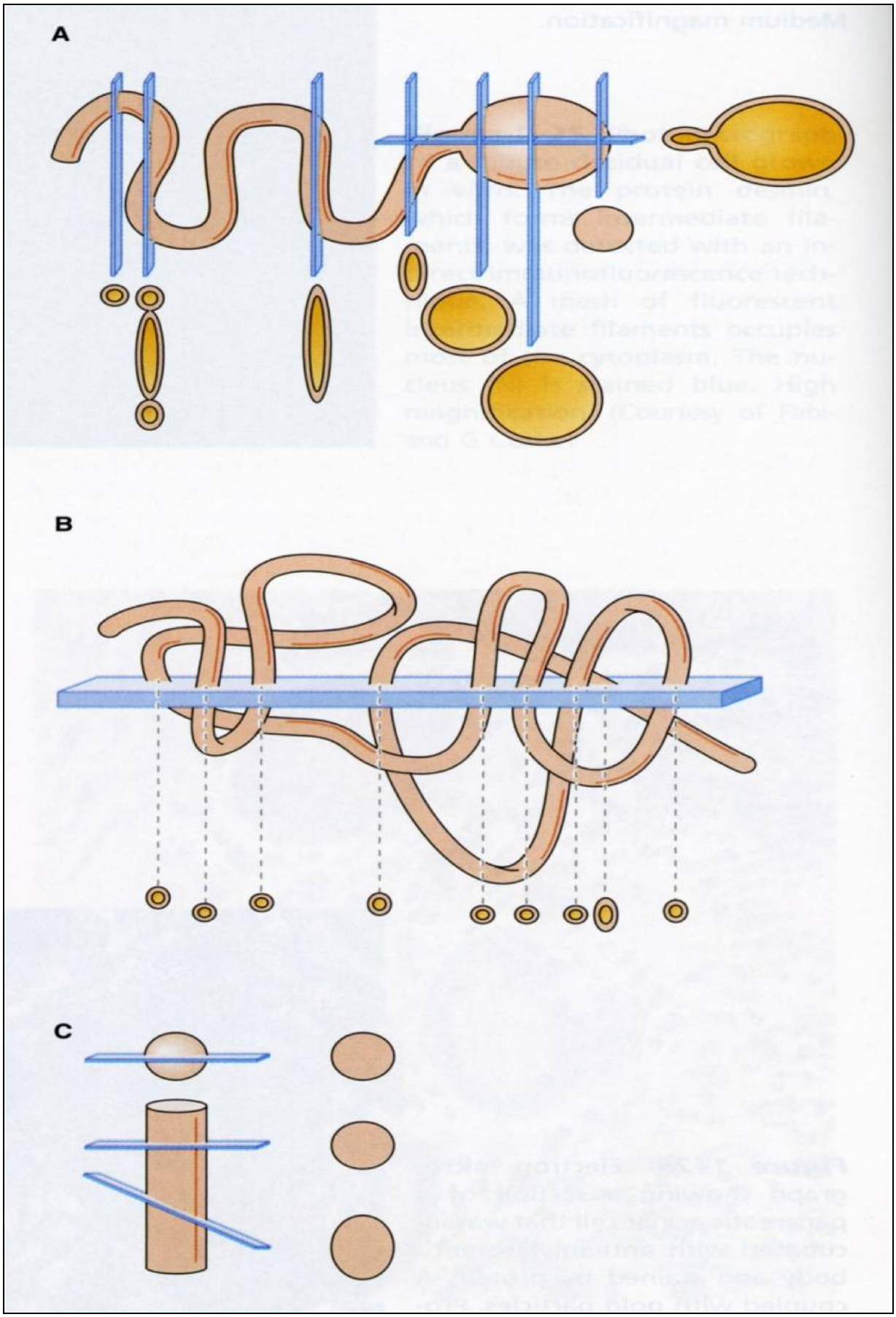

ПРАКТИЧЕСКА ЧАСТ

А. ПОСЛЕДОВАТЕЛНОСТ ПРИ РАБОТА СЪС СВЕТЛИНЕН МИКРОСКОП

Б. НАБЛЮДЕНИЕ НА ЦИТОЛОГИЧНИ И ХИСТОЛОГИЧНИ ПРЕПАРАТИ

1. **№ 1** **Кръвни клетки (еритроцити, левкоцити) - кръвна натривка (човек).** Оцветяване по Папенхайм.

2. **№ 4** **Хепатоцити (чернодробни клетки) - черен дроб (човек).** Оцветяване с хематоксилин - еозин (ХЕ).

Преподавател:

УПРАЖНЕНИЕ № 2

КЛЕТКА (ЕУКАРИОТНА ЖИВОТИНСКА)
ВЪНШНА МОРФОЛОГИЯ НА КЛЕТКАТА

Въпроси за самоподготовка:

1. Понятие за клетка. Основни постулати на клетъчната теория. Прокариотна и еукариотна клетка. Основни характеристики на еукариотните клетки.

2. Външна морфология на еукариотните клетки – големина, форма и цвят. От какво зависи външната морфология на клетките?

I. Големина на клетката

1. № 1 Натривка от кръв (човек). Оцветяване по Папенхайм.

1. Малка сферична клетка (малък лимфоцит);
2. Средно голяма сферична клетка (гранулоцит).

2. № 3 Яйчник (котка). Оцветяване с ХЕ.

1. Голяма сферична клетка (овоцит);
2. Малка сферична клетка (фоликуларна клетка).

II. <u>Форма на клетката</u>

3. Д **А.*** **Плоски клетки. Б. Кубични (изопризматични) клетки (надлъжен и напречен срез). Хексагонално очертание на клетката /стрелка/. В.** ** **Призматични клетки.** Триизмерна реконструкция.

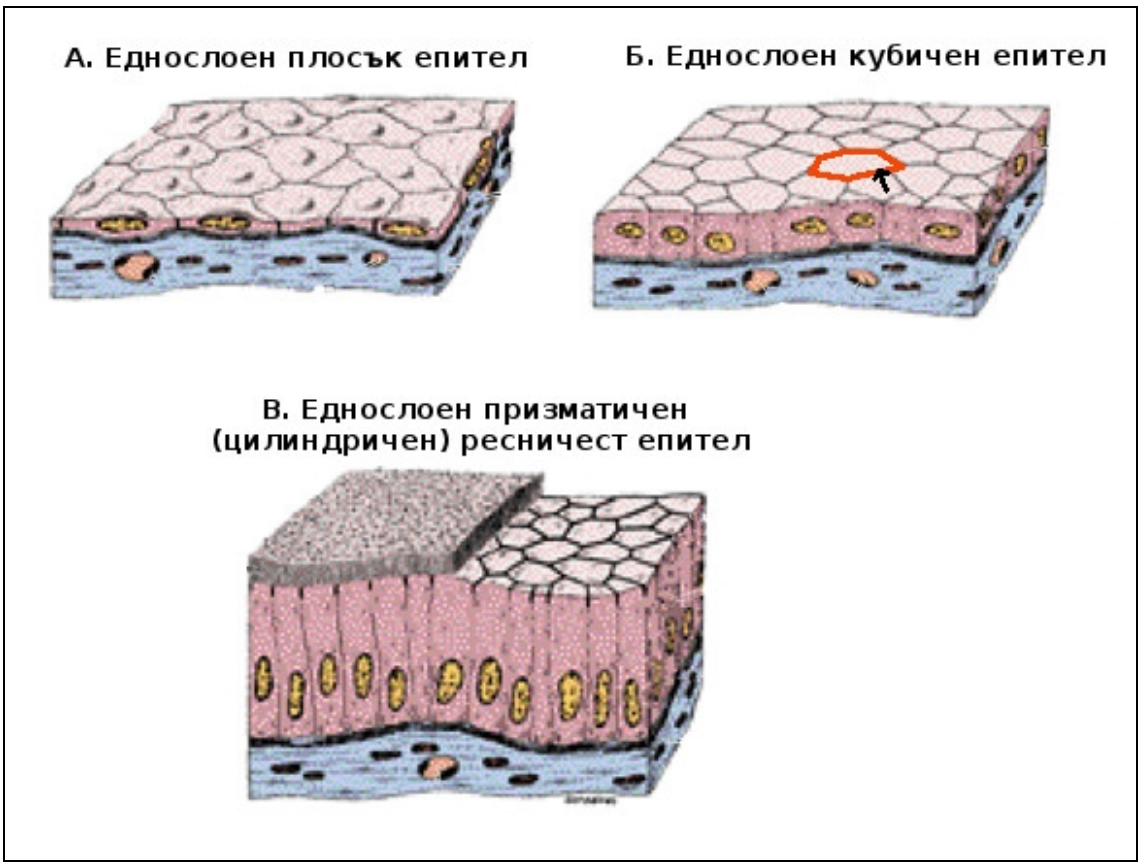

4. № 4 **Черен дроб (човек).** Оцветяване с ХЕ

Полиедрични клетки
(хепатоцити)

---

* В специализираната литература се използват и термините "сквамозна" (люспеста) и рядко "плочковидна" клетка.

** Много често се употребява като синонимен термин " цилиндрична" клетка.

5. № 5 Тънко черво (котка). Оцветяване с ХЕ.

1. Вретеновидна клетка – гладкомускулна клетка
2. Призматична (цилиндрична) епителна клетка – ентероцит.

6. № 8 Гръбначен мозък (котка). Импр. по Кахал.

Звездовидна клетка (невроцит)

7. № 7 Малък мозък (котка). Импрегнация по Кахал.

1. Малки зърнести клетки (неврони)
2. Големи крушовидни клетки (неврони)

8. Д **Клетка с форма на двойно вдлъбнат диск (еритроцит) (човек).** СЕМ.

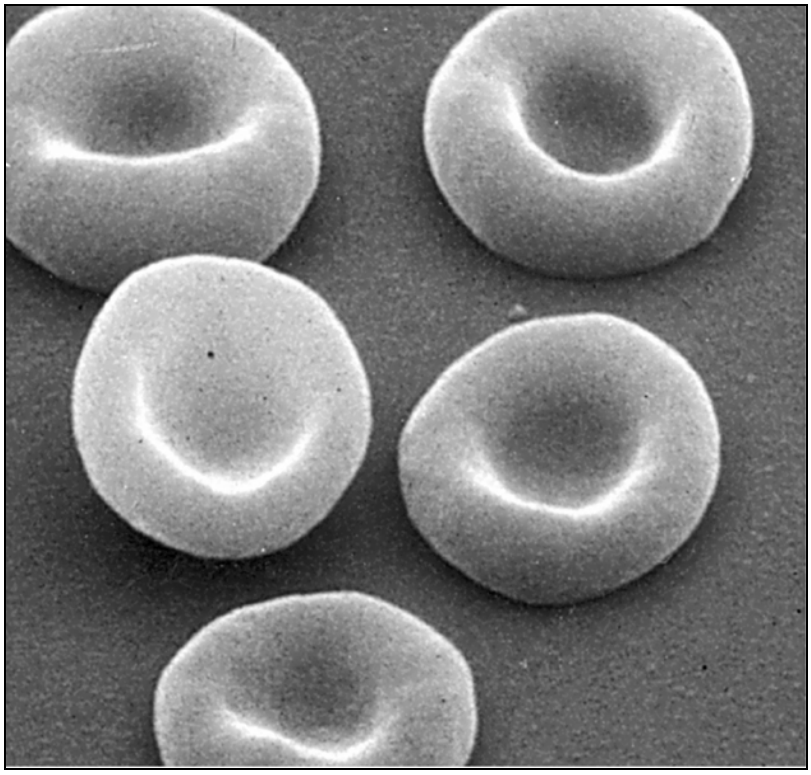

III. <u>Цвят на клетката</u>

9. Д **Еритроцити (човек). Свеж препарат.** Микроснимка.

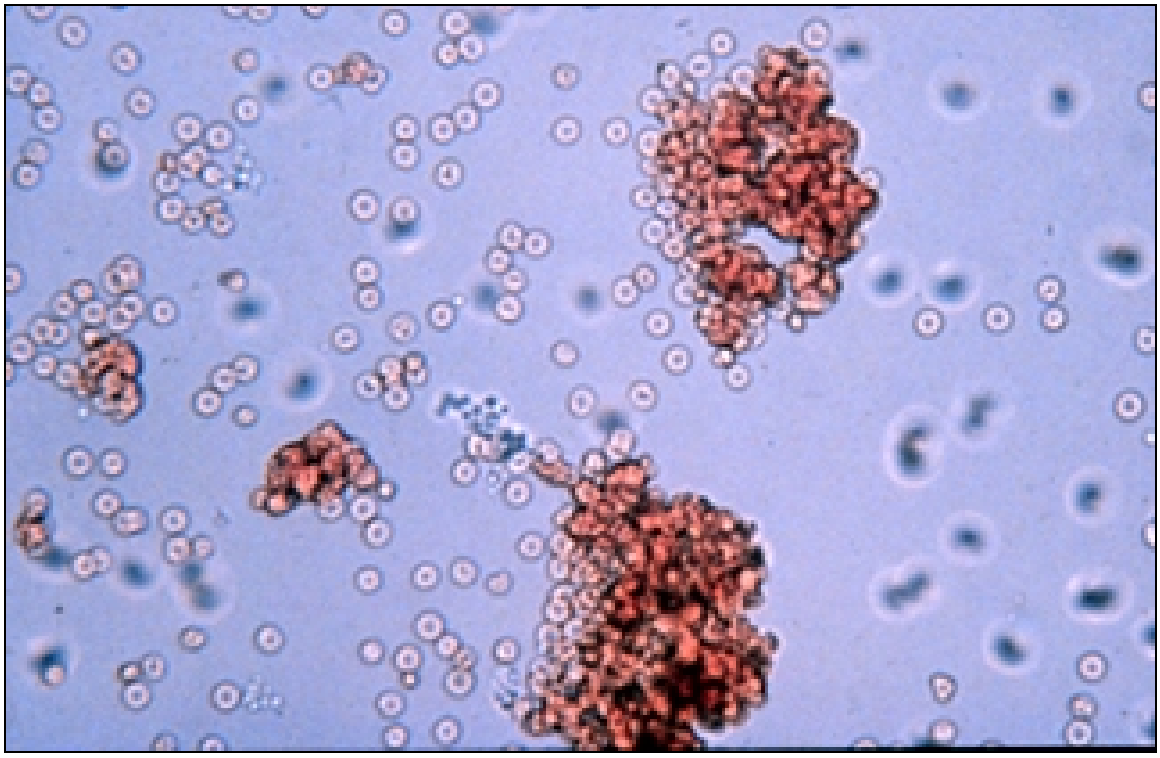

Преподавател:

УПРАЖНЕНИЕ № 3

ВЪТРЕШНА МОРФОЛОГИЯ НА КЛЕТКАТА
I. ЗАДЪЛЖИТЛЕНИ КЛЕТЪЧНИ ОРГАНЕЛИ
ПЛАЗМАЛЕМА И ГЛИКОКАЛИКС. ЕНДОПЛАЗМЕН (ЕНДОПЛАЗМАТИЧЕН) РЕТИКУЛУМ. РИБОЗОМИ. АПАРАТ (КОМПЛЕКС) НА ГОЛДЖИ. ЛИЗОЗОМИ. ПЕРОКСИЗОМИ. МИТОХОНДРИИ

Въпроси за самоподготовка:

1. Компартментализация на клетката. Понятие за клетъчни органели. Видове клетъчни органели - мембрано и немембранно отграничени клетъчни органели; задължителни и незадължителни клетъчни органели, клетъчни включения.

2. Биомембрани. Строеж на елементарната мембрана – течно-мозаичен модел на организация на биомембраните.

3. Мембранно отграничени клетъчни органели:

а) Плазмалема и гликокаликс;

б) Ендоплазмен ретикулум;

в) Апарат на Голджи;

г) Лизозоми;

д) Пероксизоми;

е) Митохондрии;

4. Немембранно отграничени клетъчни органели:

а) Рибозоми;

1. Д **Плазмалема: течно-мозаичен модел на организация.** Триизмерна реконструкция.

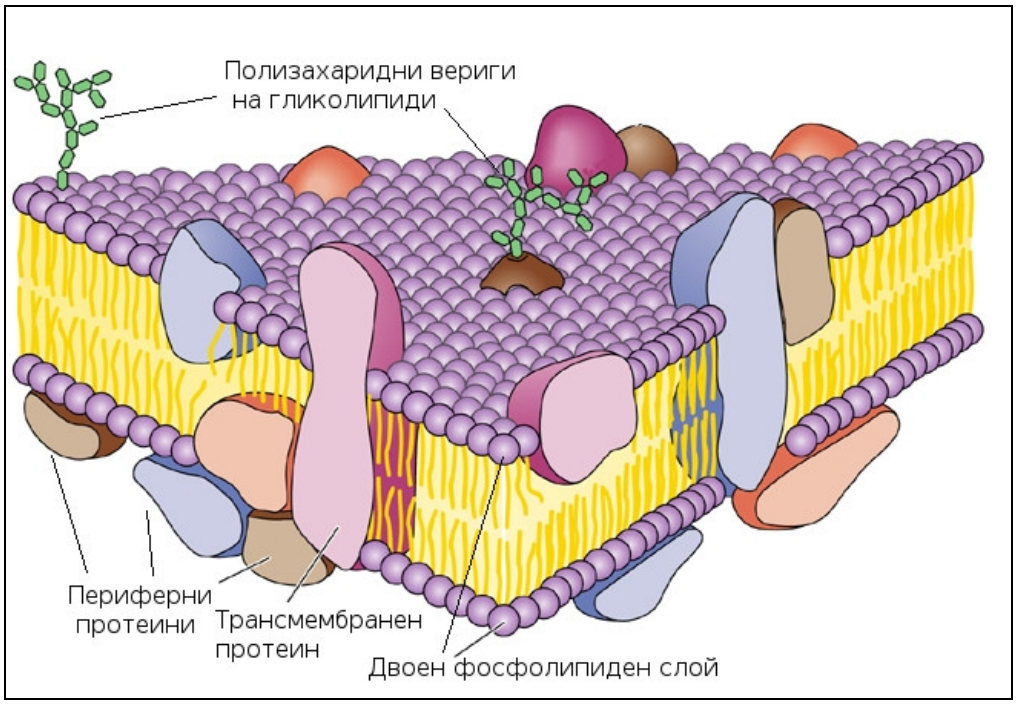

2. **Плазмалема и гликокаликс.** ТЕМ.

1. Плазмалема
2. Гликокаликс

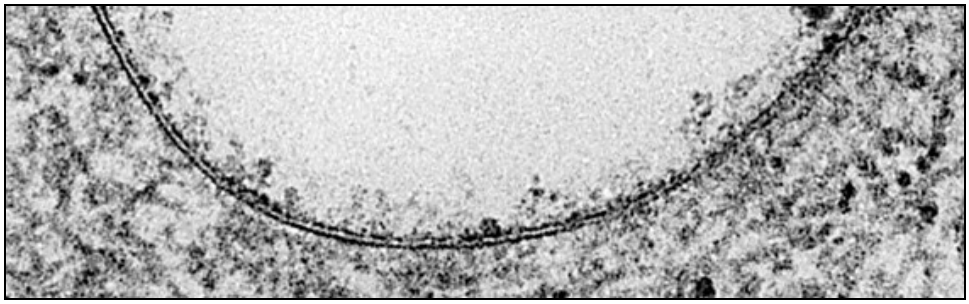

3. **"б, г"** **Гладък и гранулиран ендоплазмен ретикулум (а); гладък (б) и гранулиран (в) ендоплазматичен ретикулум - ергастоплазма (г).** Триизмерна реконструкция (а), ТЕМ (б, в, г).

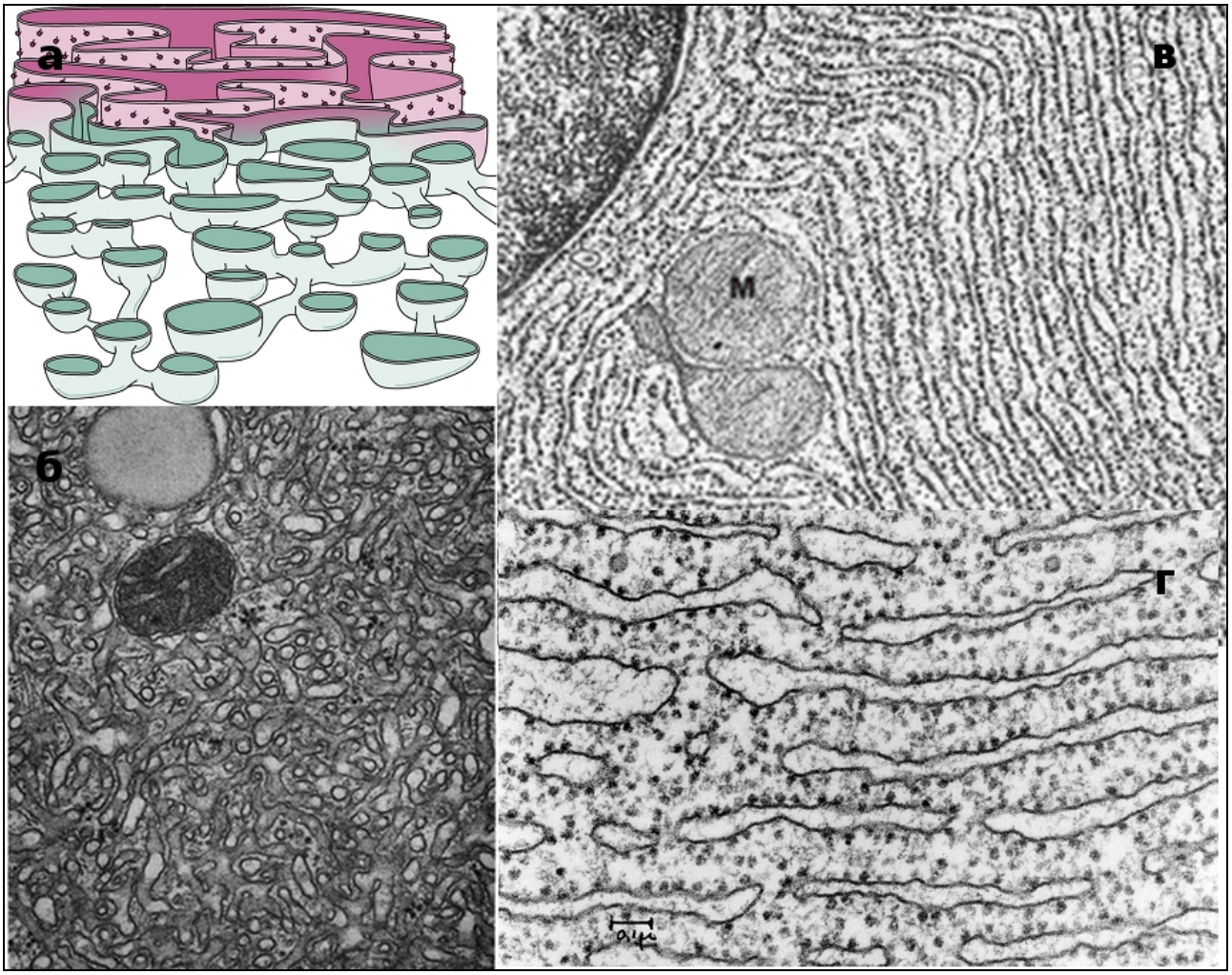

4. **Свободни (а,в) и свързани (б, г) полирибозоми (полизоми).**
Схематично представяне (а, б), ТЕМ (в, г).

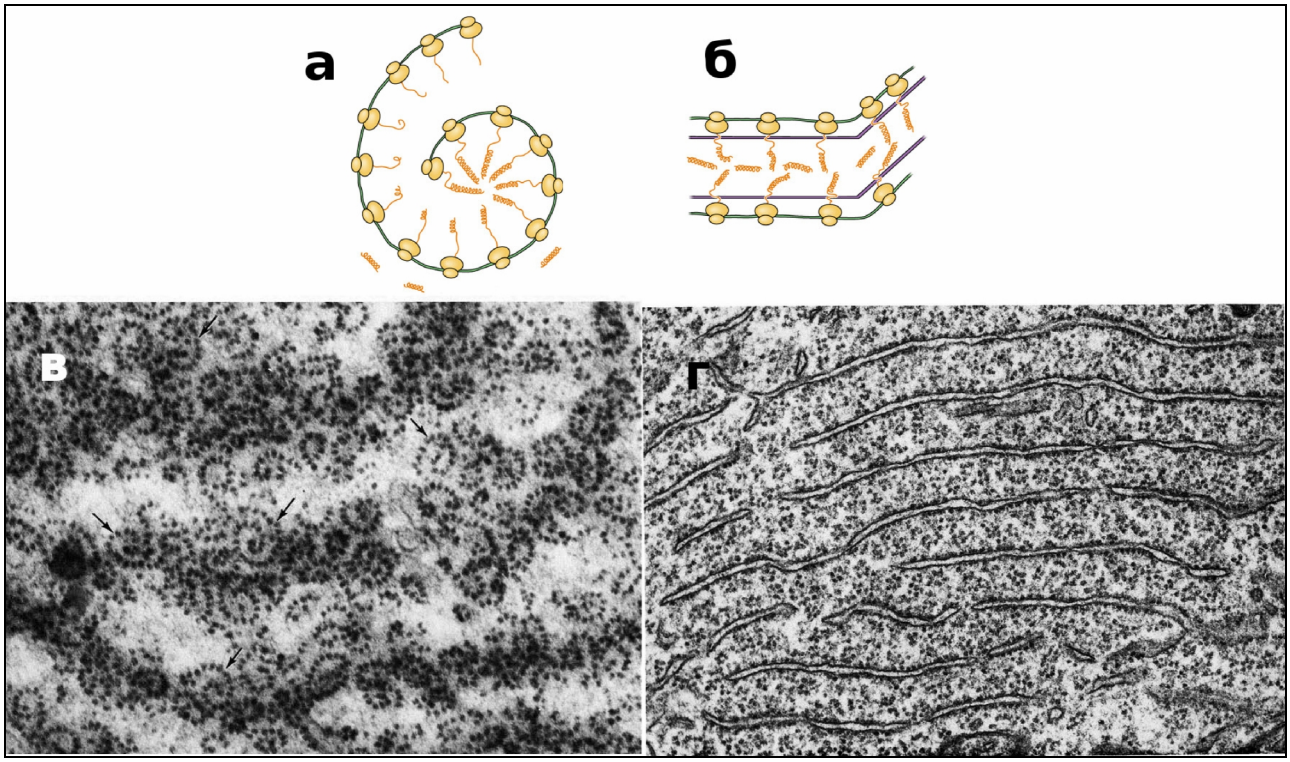

5. **№10** **Гръбначен мозък (котка).** Оцветяване по Нисcл.

Нислови гранулации в мултиполярни звездовидни неврони.

6. Д **Комплекс на Голджи: компартменти и функции; взаимоотношения с други мембранни органели.** Триизмерна реконструкция.

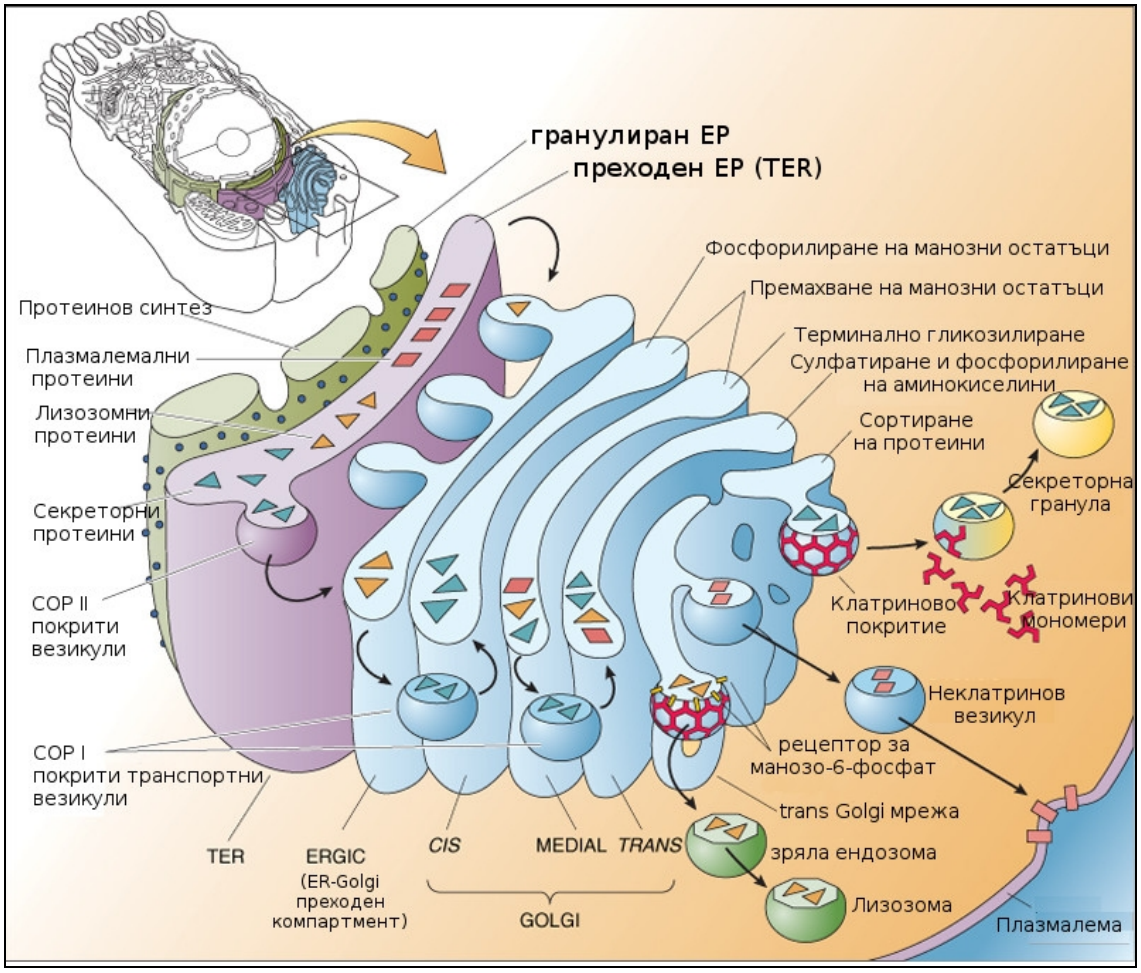

7. № 12 **Гръбначномозъчен възел (котка).** Импр. по Да Фано.

Апарат на Голджи в псевдоуниполярни неврони

8. “а" **Комплекс на Голджи, съставен от много основни единици (диктиозоми) -** ТЕМ (а); КФ (б)., СЕМ – cis-повърхност(в) и trans-повърхност (г) .

1. Cis-повърхност на образуване;
2. Golgi везикули (транспортни или интермедиерни везикули);
3. Диктиозоми;
4. Trans-повърхност на зреене/отделяне;
5. Секреторни везикули;

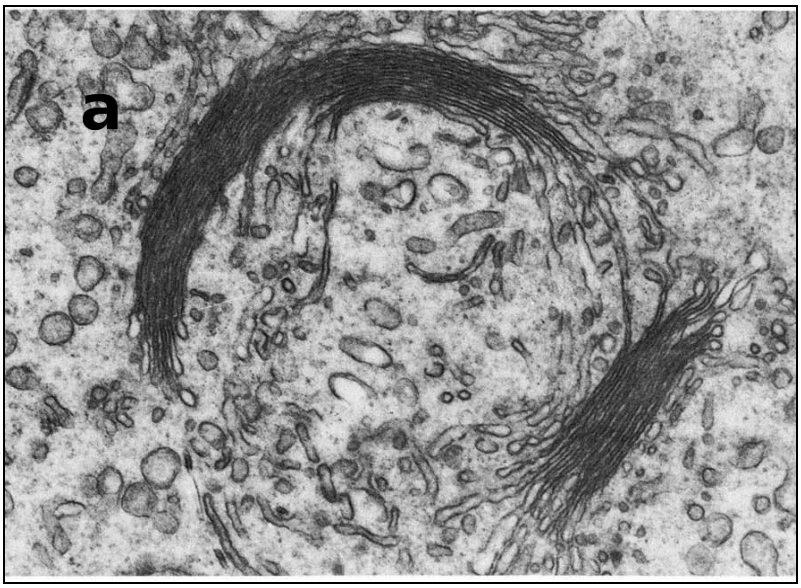

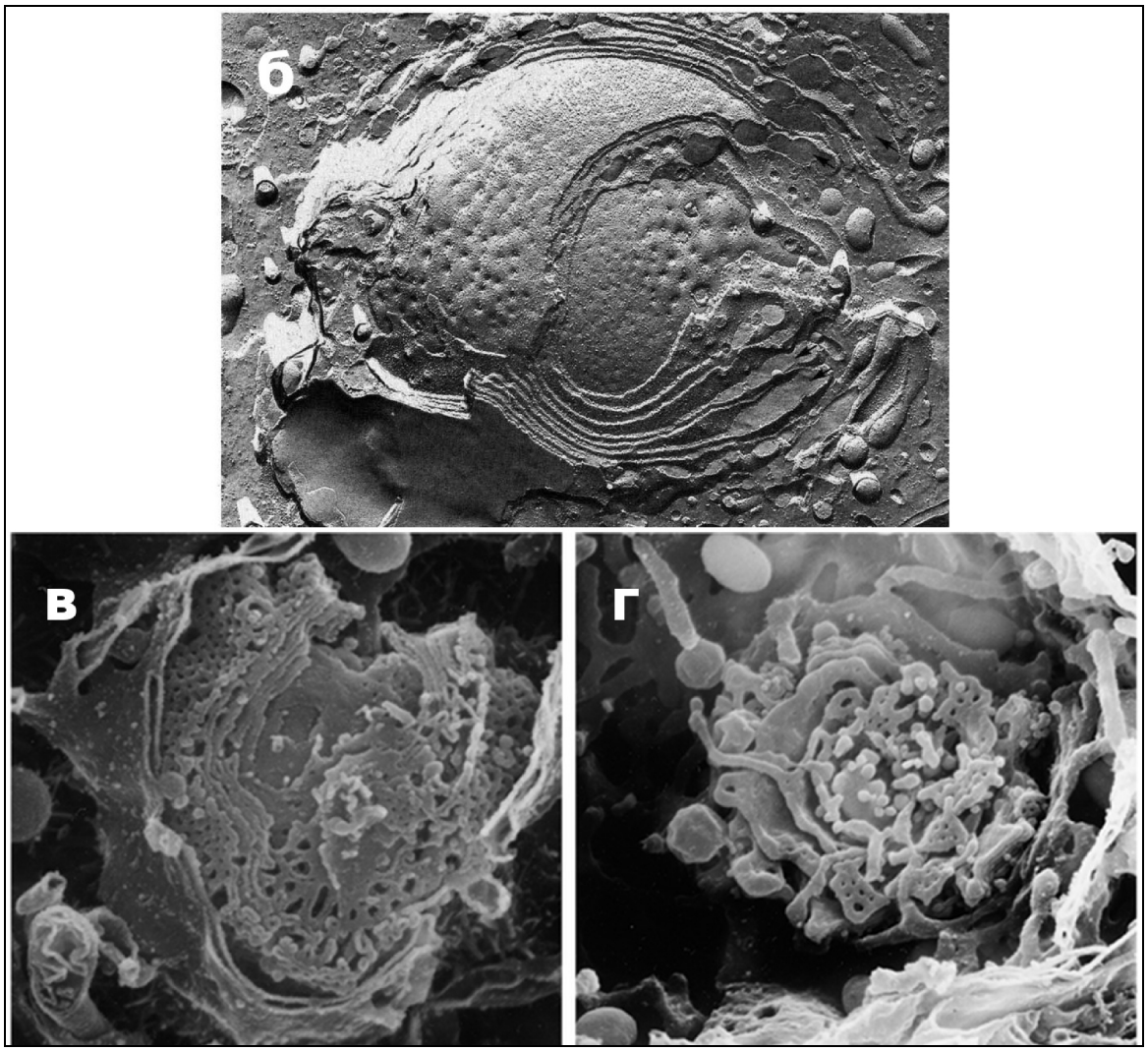

9. "а-д" **Голджи-хидролазен везикул (а), ендолизозома (б), автофаголизозома (в), мултивезикуларно телце (г) и остатъчно телце (д).** Схематично представяне и ТЕМ (а-д).

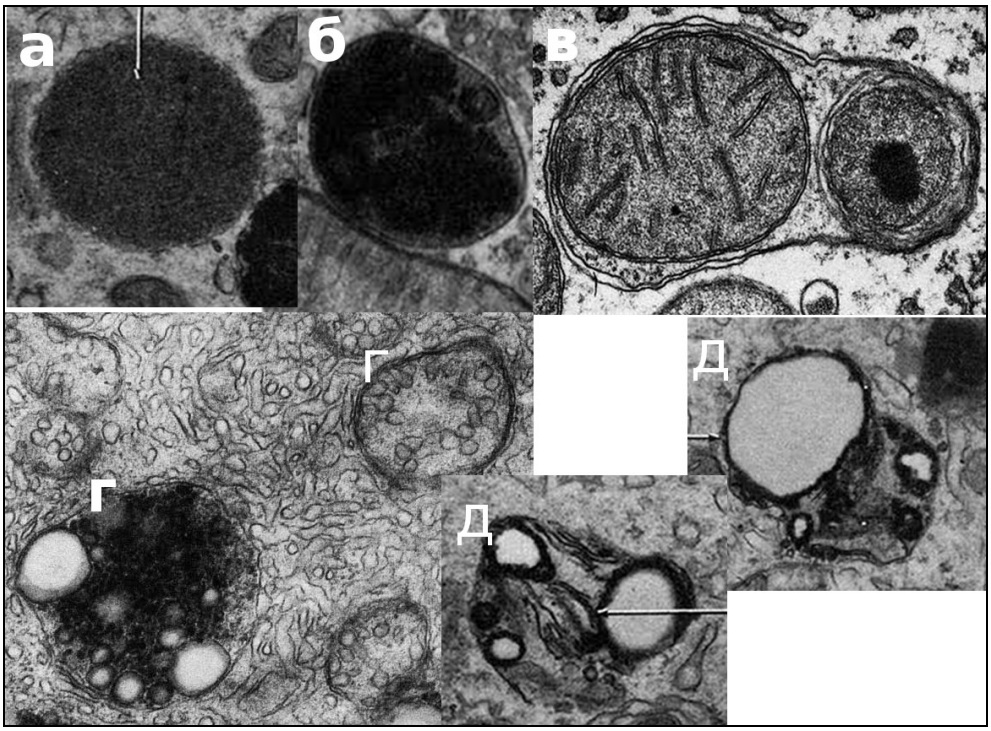

10. №17 **ДКиселофосфатазна активност в клетки на проксимални бъбречни каналчета - бъбрек (плъх).** Изтъкване по метода на Гомори.

11. **Пероксизоми (човек).** ТЕМ.

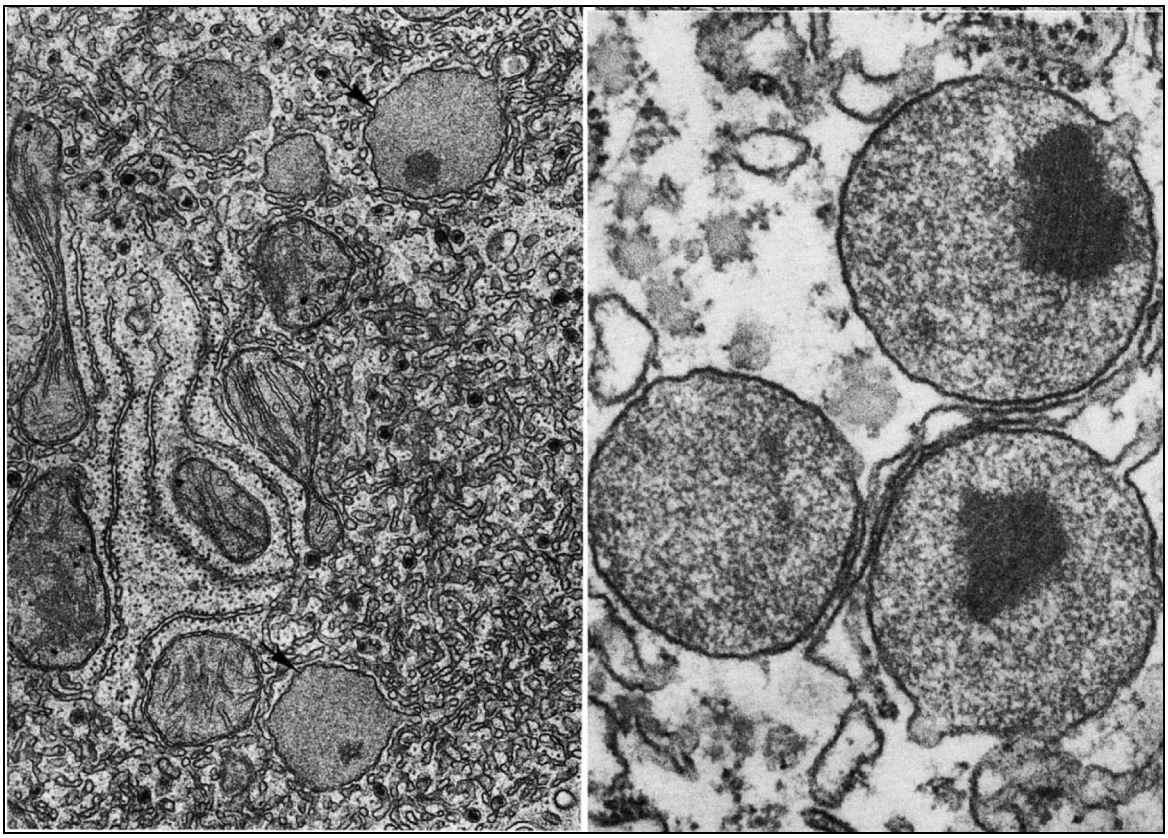

12. №11 Бъбрек (жаба). Оцветяване с железен хематоксилин по Рего.

Митохондрии в клетки на извити бъбречни каналчета

13. ТЕМ Митохондрии с производни на вътрешната мембрана (кристи) под формата на ламели (пластинки) (а) и тубули (тръбички) (б). ТЕМ.

1. Външна мембрана;
2. Ламеларни кристи на вътрешната мембрана;
3. Тубуларни кристи на вътрешната мембрана.

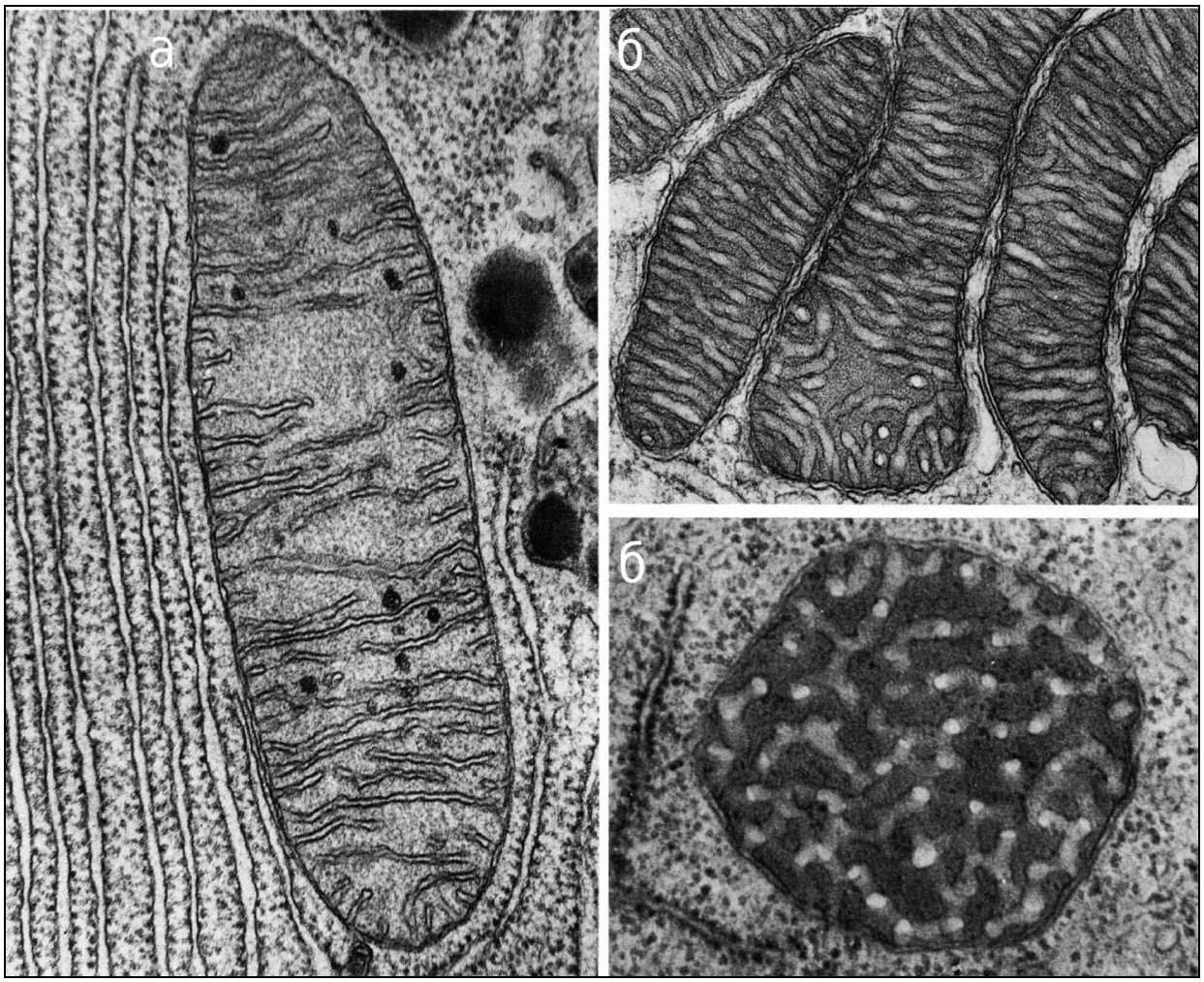

14. “б” **Митохондриална криста с елементарни телца (АТФ - зоми).** Обемна реконструкция (а), негативно контрастиране, ТЕМ (б) и противоположно копие (в).

1. Митохондриална криста;
2. Елементарни телца (АТФ-зоми).

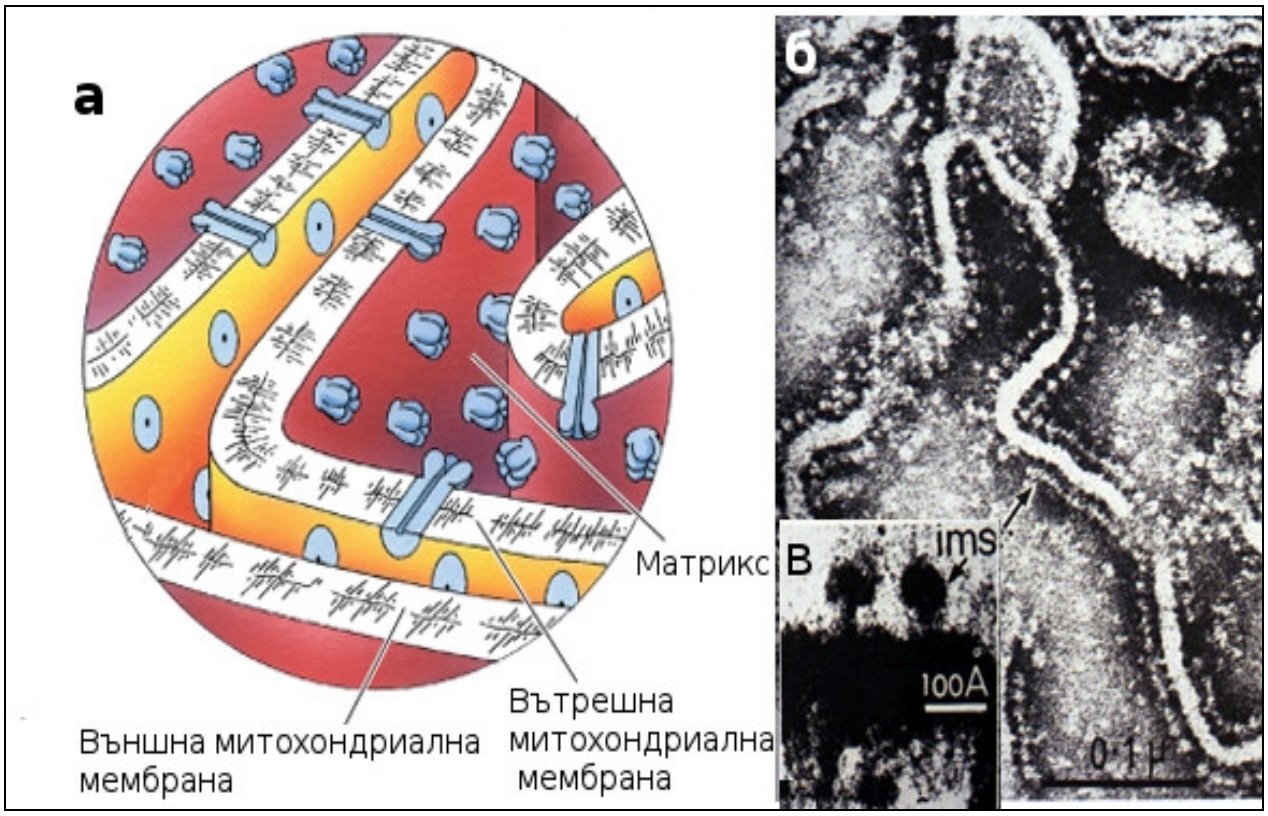

Преподавател:

УПРАЖНЕНИЕ № 4

ВЪТРЕШНА МОРФОЛОГИЯ НА КЛЕТКАТА
ЦИТОСКЕЛЕТ: МИКРОФИЛАМЕНТИ, ИНТЕРМЕДИЕРНИ ФИЛАМЕНТИ, МИКРОТУБУЛИ. ПРОИЗВОДНИ НА МИКРОТУБУЛИТЕ – ЦЕНТРИОЛИ. СПЕЦИАЛИЗИРАНИ СТРУКТУРИ С УЧАСТИЕ НА ПЛАЗМАЛЕМАТА ПО АПИКАЛНАТА, КОНТАКТНИТЕ И БАЗАЛНАТА ПОВЪРХНОСТ НА КЛЕТКАТА: МИКРОВИЛИ, СТЕРЕОЦИЛИИ, РЕСНИЧКИ, ПЛЪТНО СВЪРЗВАНЕ, ДЕСМОЗОМИ, СВЪРЗОЧЕН КОМПЛЕКС, ЦЕПКОВИДНО СВЪРЗВАНЕ, ИНТЕРДИТИТАЦИИ, МИКРОКАНАЛЧЕТА, ХЕМИДЕСМОЗОМИ, БАЗАЛНИ ГЪНКИ.

Въпроси за самоподготовка:

1. Клетъчен скелет (цитоскелет): микрофиламенти, интермедиерни филаменти, микротубули.
2. Центриоли.
3. Специализирани структури с участие на плазмалемата и цитоскелета по апикалната повърхност на клетката: микровили, стереоцилии, реснички.
3. Специализирани структури с участие на плазмалемата и цитоскелета по контактните повърхности на клетката: плътно свързване, десмозоми, свързочен комплекс, цепковидно свързване, интердититации, микроканалчета, хемидесмозоми.
4. . Специализирани структури с участие на плазмалемата и цитоскелета по базалната повърхност на клетката: базални гънки.

1. Клетъчен скелет (а): Актинови филаменти (микро-филаменти) и микротубули; изолирани микротубули - надлъжен (б) и напречен срез (в,г). ТЕМ.

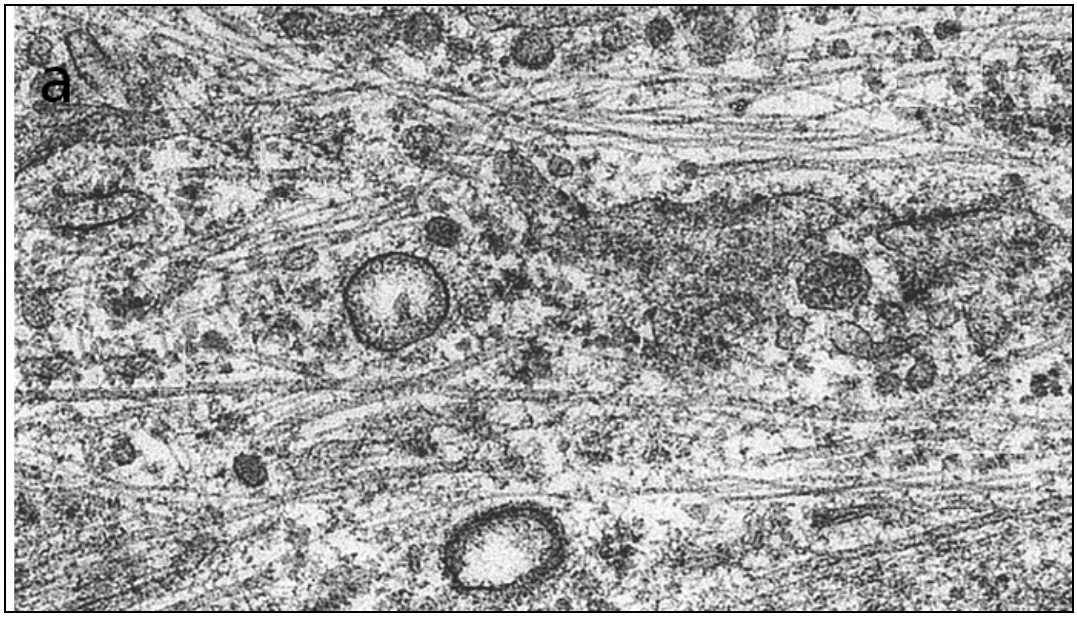

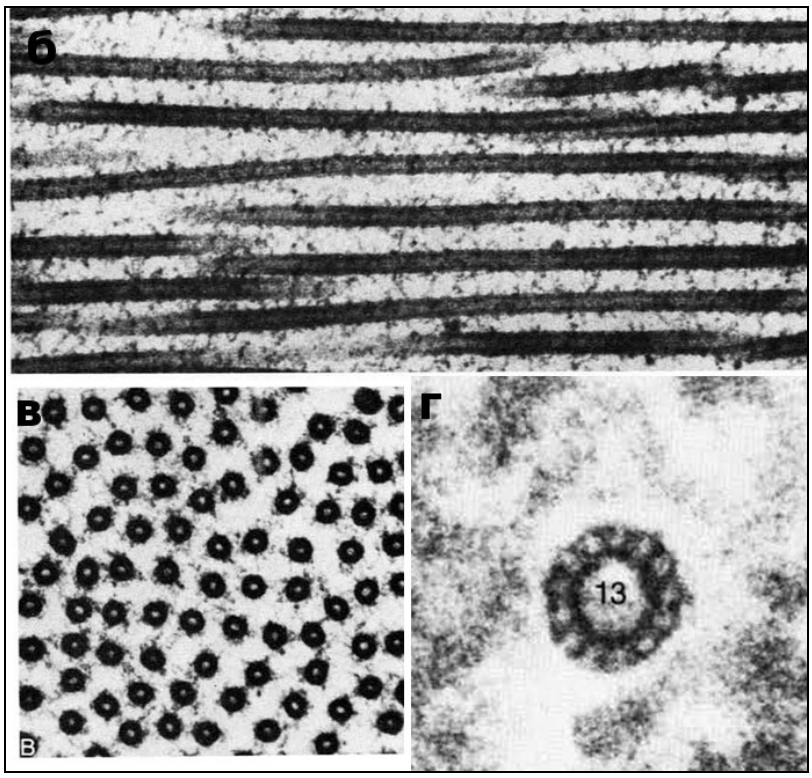

2. **Центриоли (надлъжен и напречен срез), сателитни телца, микротубули.** ТЕМ.

1. Периферни микротубули;
2. Електронноплътна сърцевина;
3. Сателитни телца.

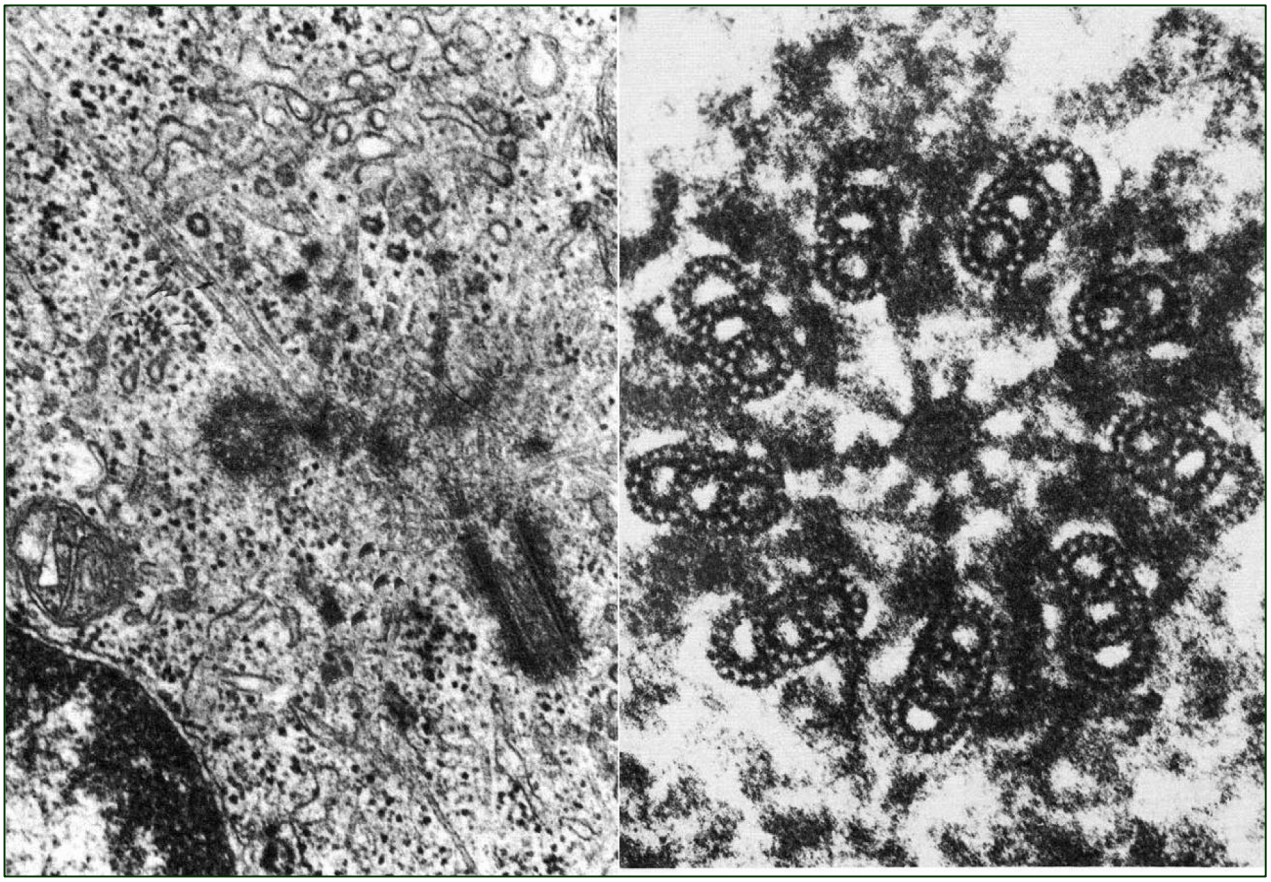

3. **Периферен участък на клетка - единични микровили (а,д); ентероцити с микровилозна повърхност - надлъжен (б), и напречен (в) срез на микровилите (б); взаимоотношения между микровиламентозната сърцевина на микровилите и структурните елементи на цитоскелета (г).** ТЕМ (а,б,в,д) и СЕМ (г)

1. Гликокаликс;
2. Плазмалема;
3. Сърцевина от снопове актинови филаменти;
4. Терминална мрежа.

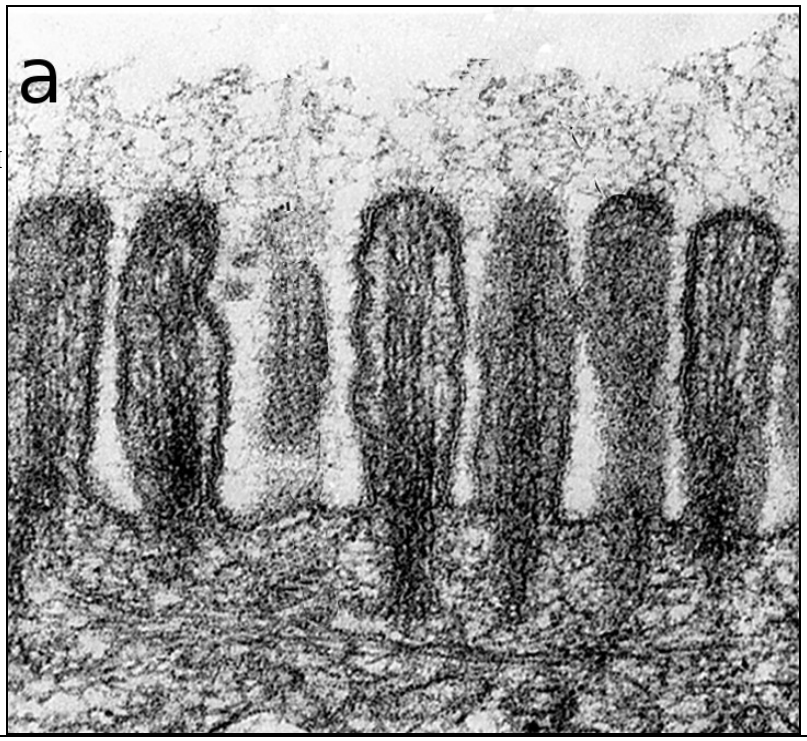

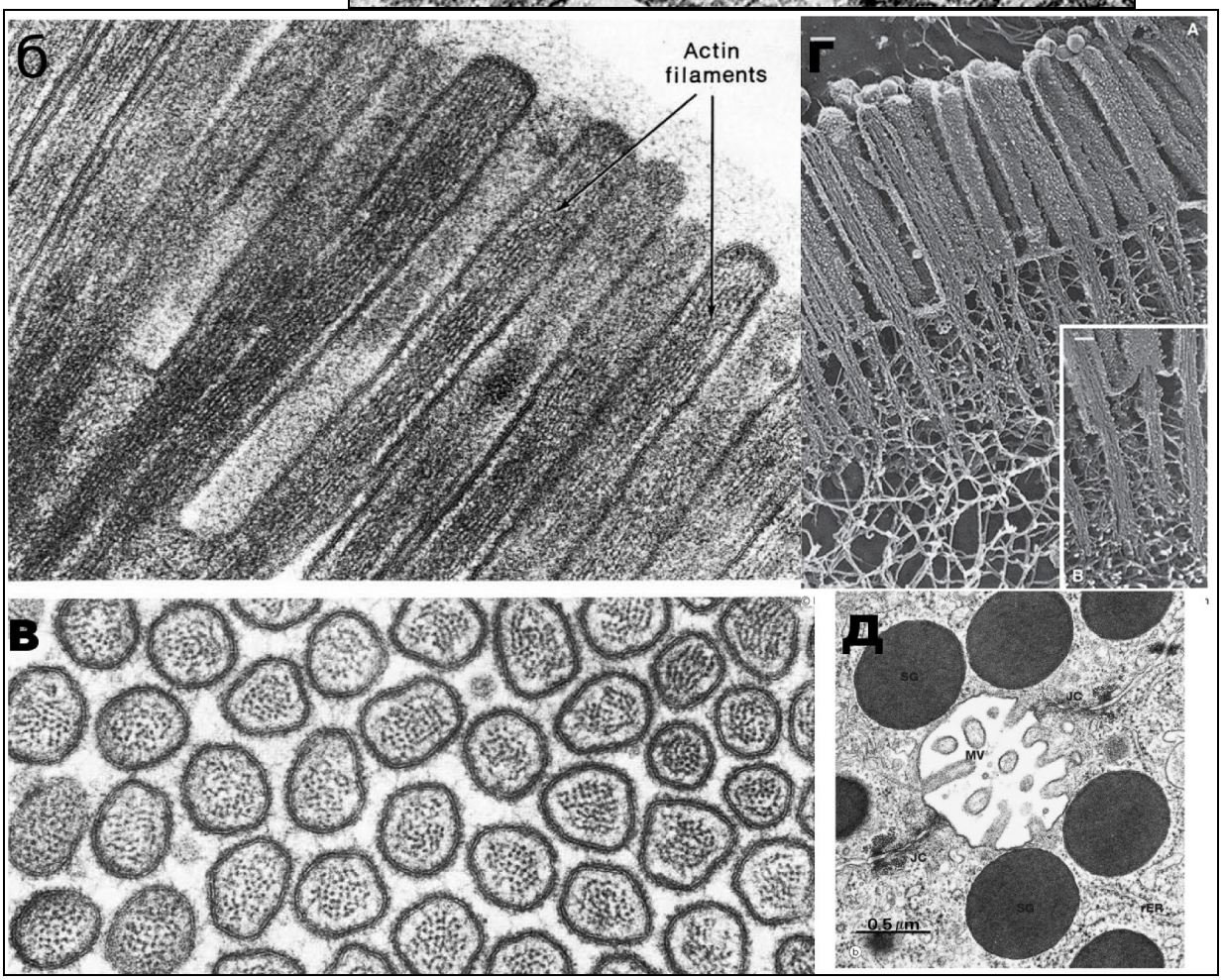

4. № 5 Тънко черво (котка). Оцветяване с ХЕ.

Четковидна граница по апикалната (върхова) повърхност на ентероцити.

5. № 22 Дихателна тръба (котка). Оцветяване с ХЕ.

Реснички по апикалната повърхност на клетките на привидно многослоен цилиндричен ресничест епител (респираторен епител).

6. "а,в" Реснички (киноцилия) по апикалната повърхност на клетка. Надлъжен (а) и напречен (б) срез през стъблото, напречен срез на аксонема (в) - ТЕМ; киноцилии СЕМ (г).

1. Базално телце;
2. Аксонема;
3. Върхова част;

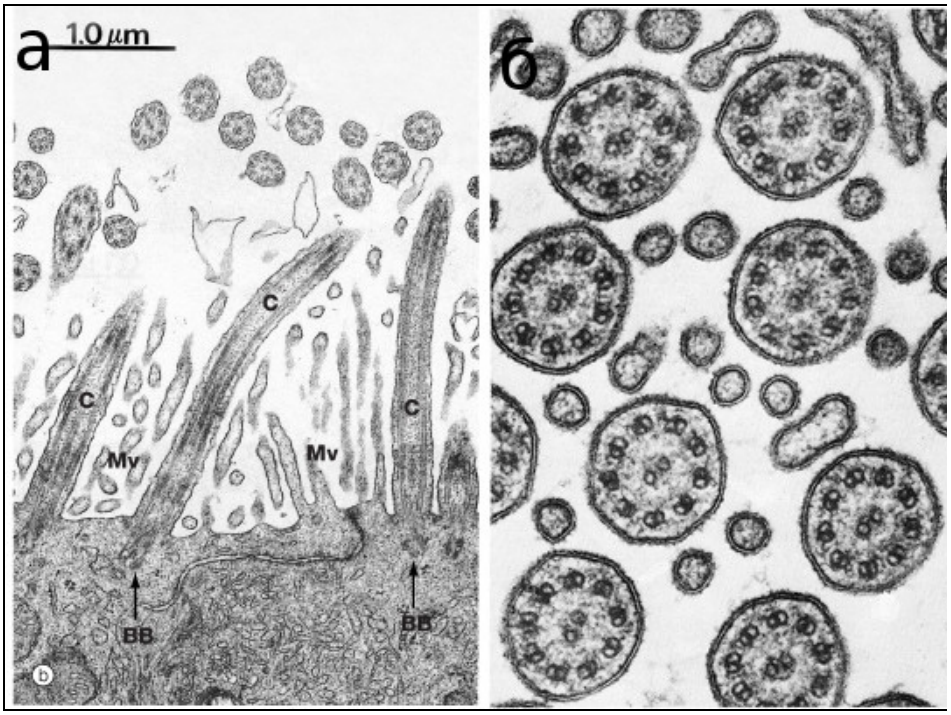

4. Периферни микротубули;
5. Централна двойка микро-тубули;
6. Динеинови „ръчички”.

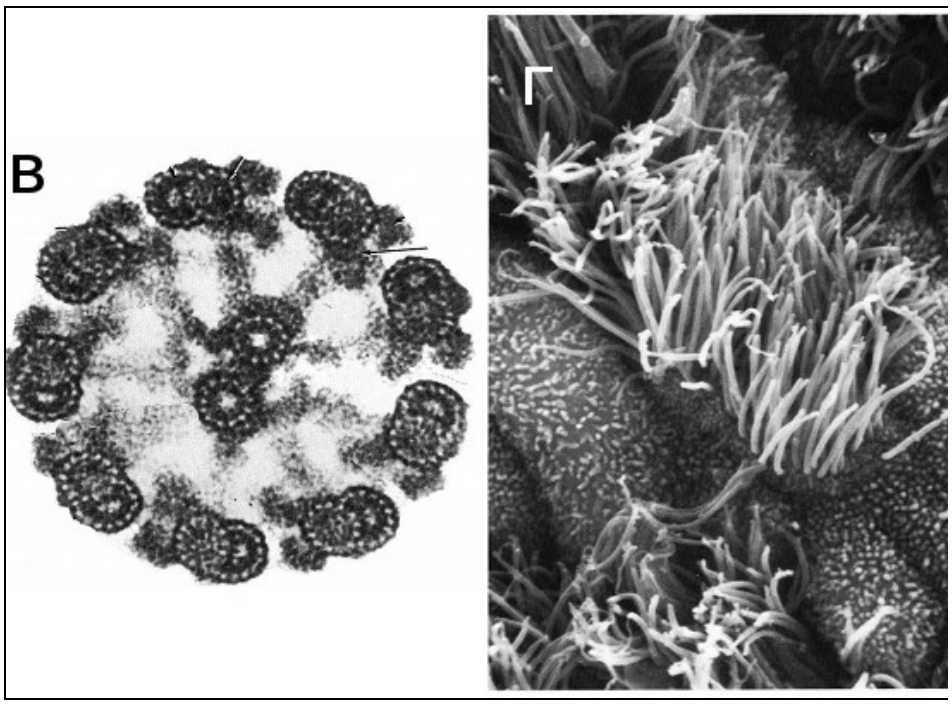

7. Плътно свързване (zonula occludens, tight junction

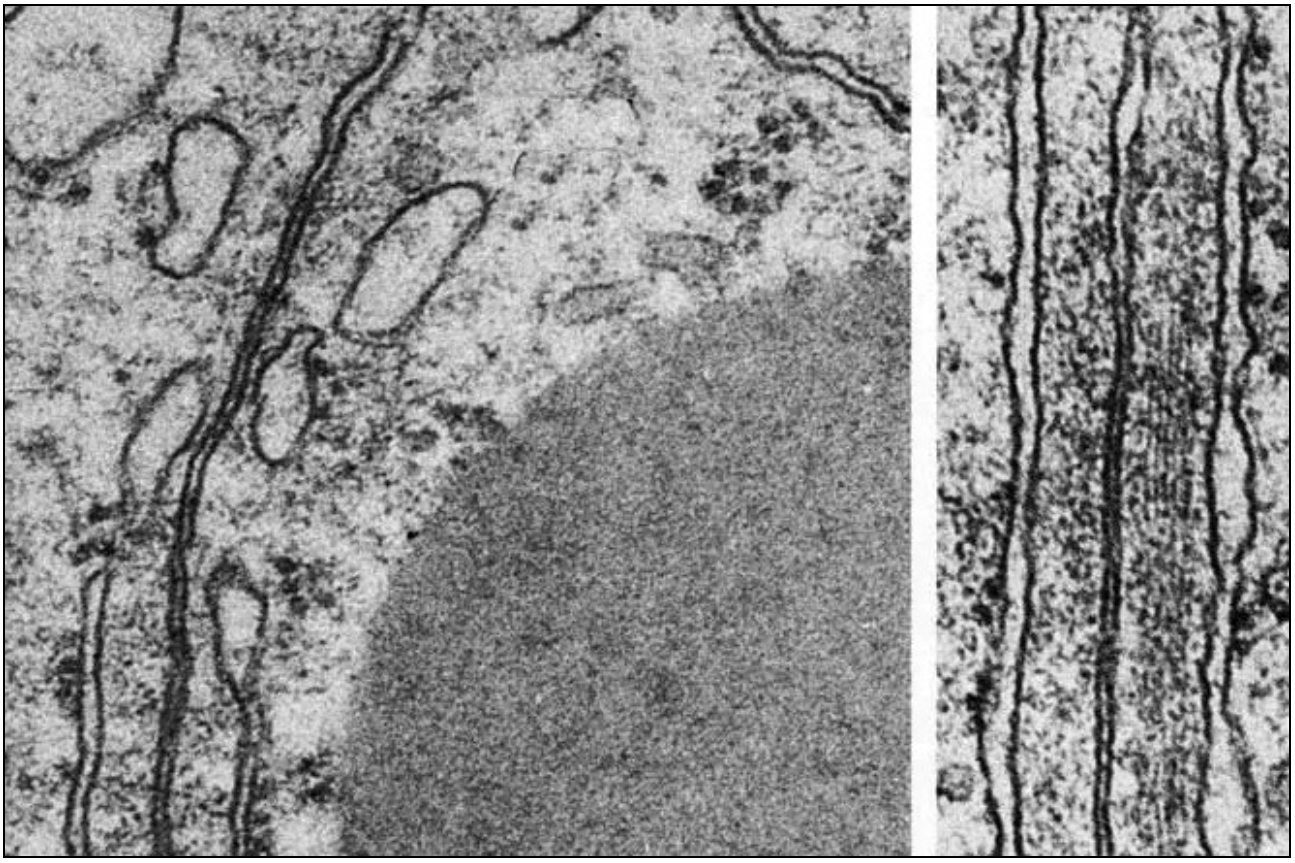

8. **(а) Десмозома (desmosoma, macula adherens) и (б) хеми-десмозома; (г) свързочен комплекс - плътно свързване, прикрепващо свързване (zonula adherens) и десмозома.** ТЕМ.

1. Мембранни уплътнения;
2. Десмоглиа;
3. Тонофиламенти.

9. **Цепковиден контакт (nexus, gap junction). ТЕМ и КФ**



10. **Базални гънки (базален лабиринт).** ТЕМ.
1. Базални гънки; 2. Митохондрии.

Преподавател:

УПРАЖНЕНИЕ № 5

КЛЕТЪЧНО ЯДРО В ИНТЕРФАЗА

НЕЗАДЪЛЖИТЕЛНИ КЛЕТЪЧНИ ОРГАНЕЛИ
II. КЛЕТЪЧНИ ВКЛЮЧЕНИЯ (ВКЛЮЧВАНИЯ)

Въпроси за самоподготовка:

1. Клетъчно ядро. Форма и големина на клетъчното ядро. Ядрено-цитоплазмен индекс. Строеж на ядрената обвивка. Състав и строеж на клетъчното ядро – хроматин (хетерохроматин и еухроматин). Ядърце

2. Незадължителни клетъчни органели.

3. Клетъчни включения. Класификация.

1. № 1 **Натривка от кръв (човек).** Оцветяване по Папенхайм (Виж и упр. № 2/1).

1. Безядрена клетка (еритроцит);
2. Клетка със сферично ядро (малък лимфоцит);
3. Клетка със сегментирано ядро (гранулоцит);
4. Клетка с бъбрековидно ядро (моноцит).

2. Д № 5 **Клетка с пръчковидно ядро (гладкомускулна клетка) – тънко черво (котка).** Оцветяване с ХЕ (Виж упр. № 2 /9)

3. № 4 **Черен дроб (човек).** Оцветяване с ХЕ.

1. Двуядрена клетка (хепатоцит);
2. Клетка с полиплоидно ядро (хепатоцит).

4. **Интерфазно ядро - панорамен изглед (а) и детайли от ядрената обвивка (б и в).** ТЕМ.
1. Ядрена обвивка; 2. Терминална цистерна; 3. Порни комплекси; 4. Хетерохроматин; 5. Еухроматин; 6. Ядърце.

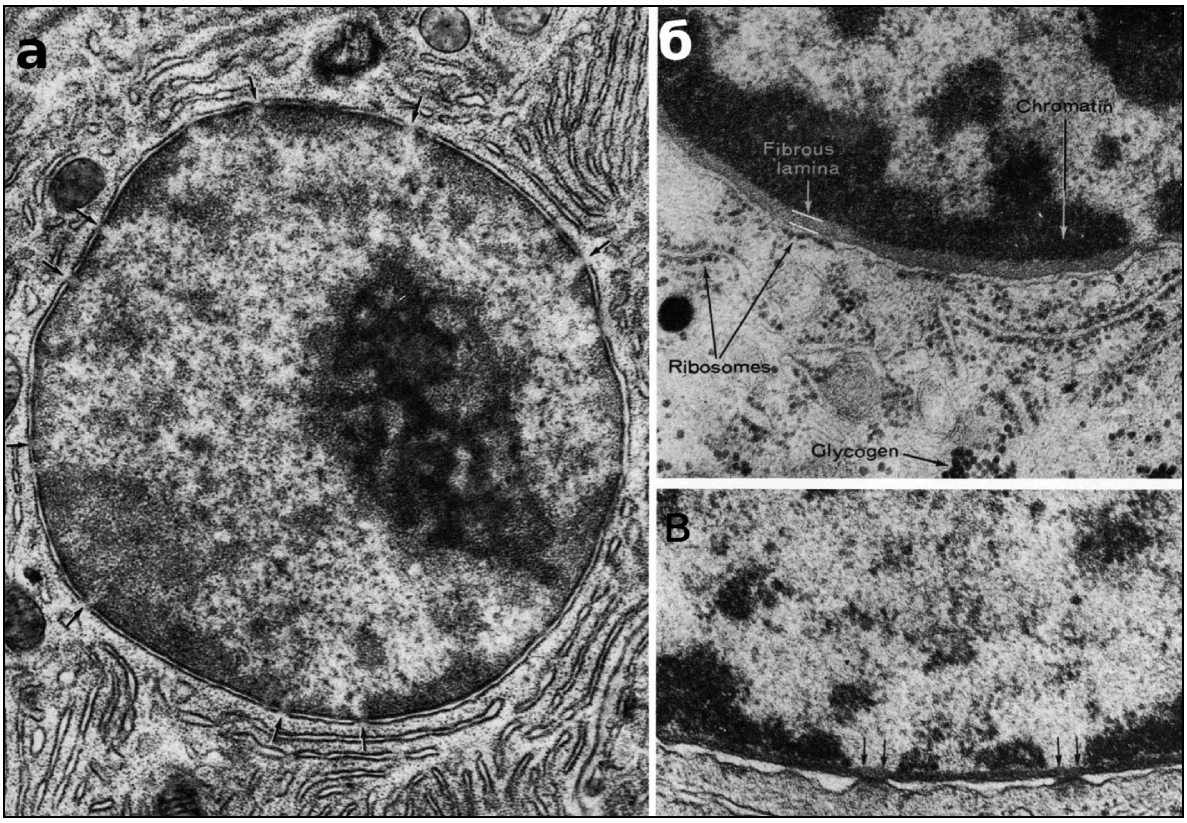

5. Д **Ядро - ядрена обвивка с порни комплекси (пори).** ТЕМ (а), обемна реконструкция (б), КФ (в) и негативно контрастиране (г,д,е)

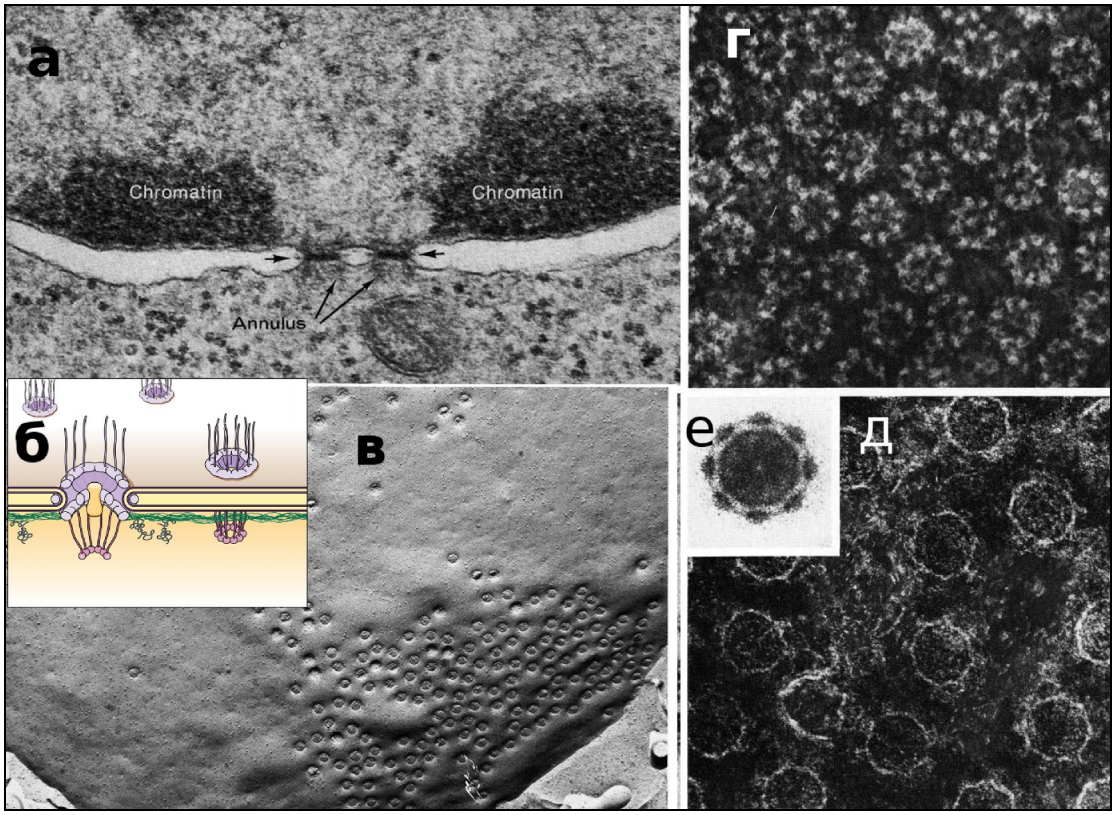

6. **Ядро - ядърце.** ТЕМ.
1. Аморфна част; 2. Фиброзна част; 3. Гранулозна част

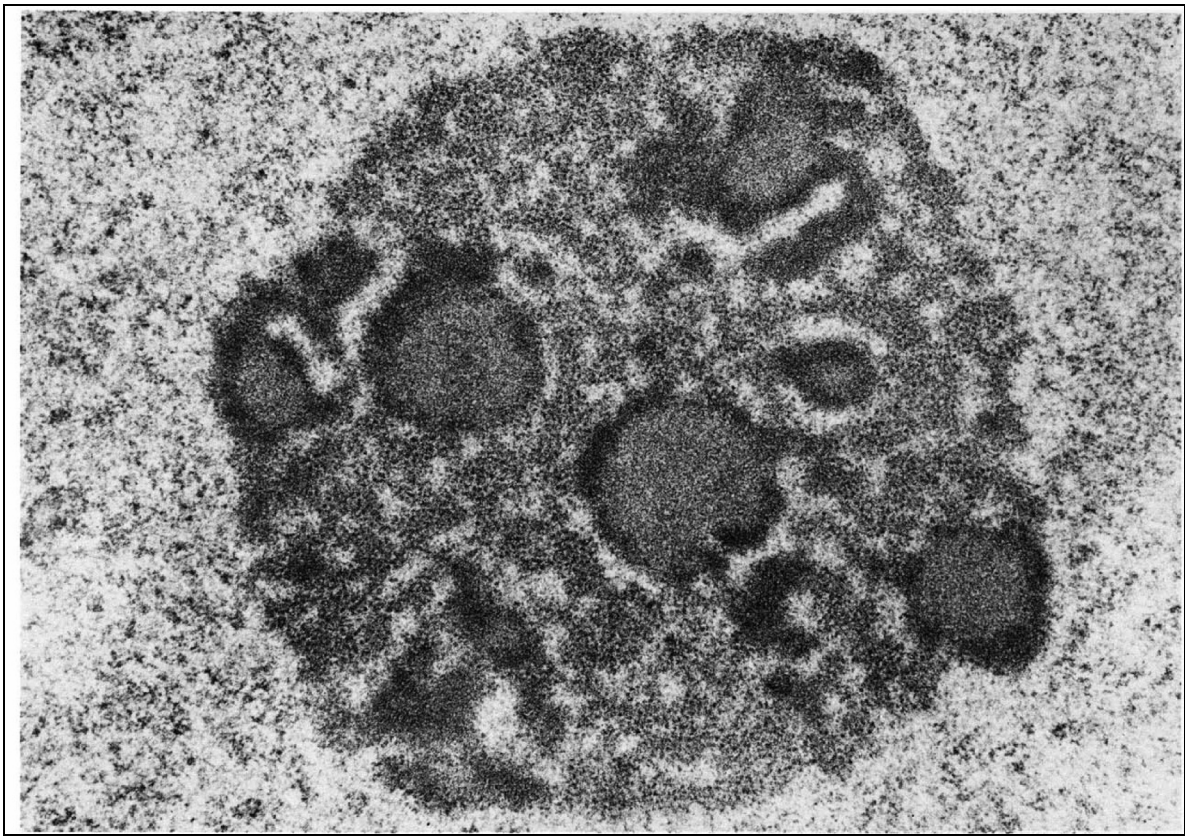

7. Д **Полов (секс) хроматин в интерфазни ядра на епителни клетки от лигавица на буза (а) и в гранулоцит (б) на жена.** Микроснимки.

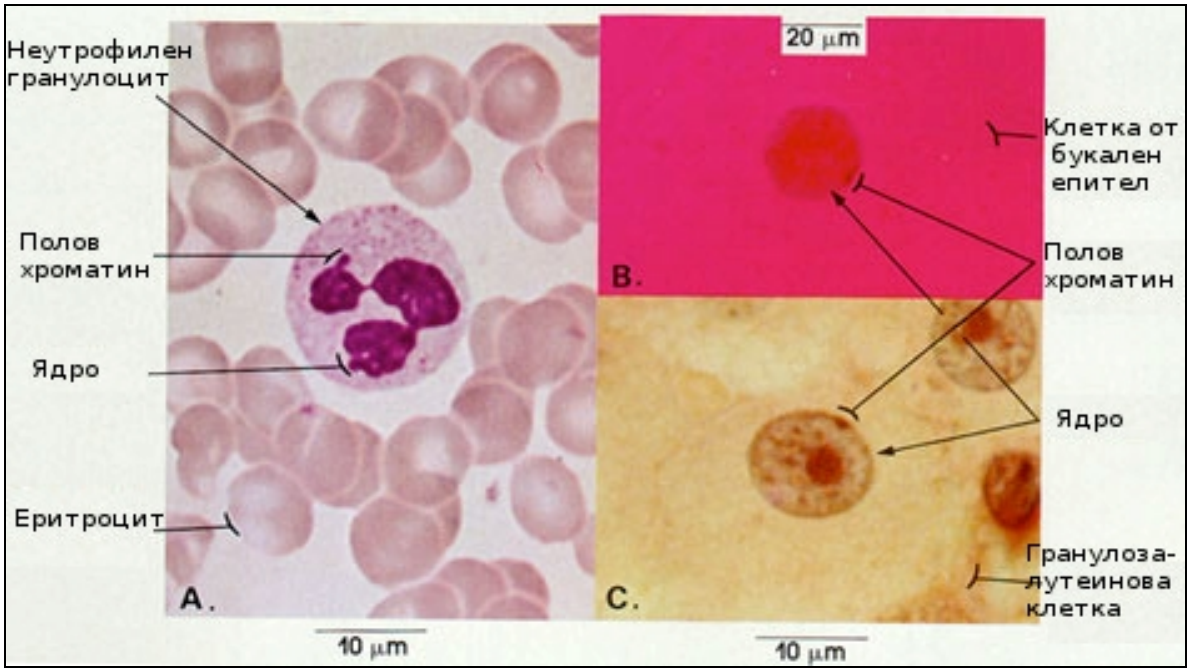

8. **Участък от външносекреторна клетка на задстомашна жлеза.** ТЕМ
1. Кондензиращи вакуоли (пресекреторни гранули); 2. Зрели секреторни гранули; 3. Комплекс на Голджи; 4. Гранулиран ендоплазмен ретикулум.

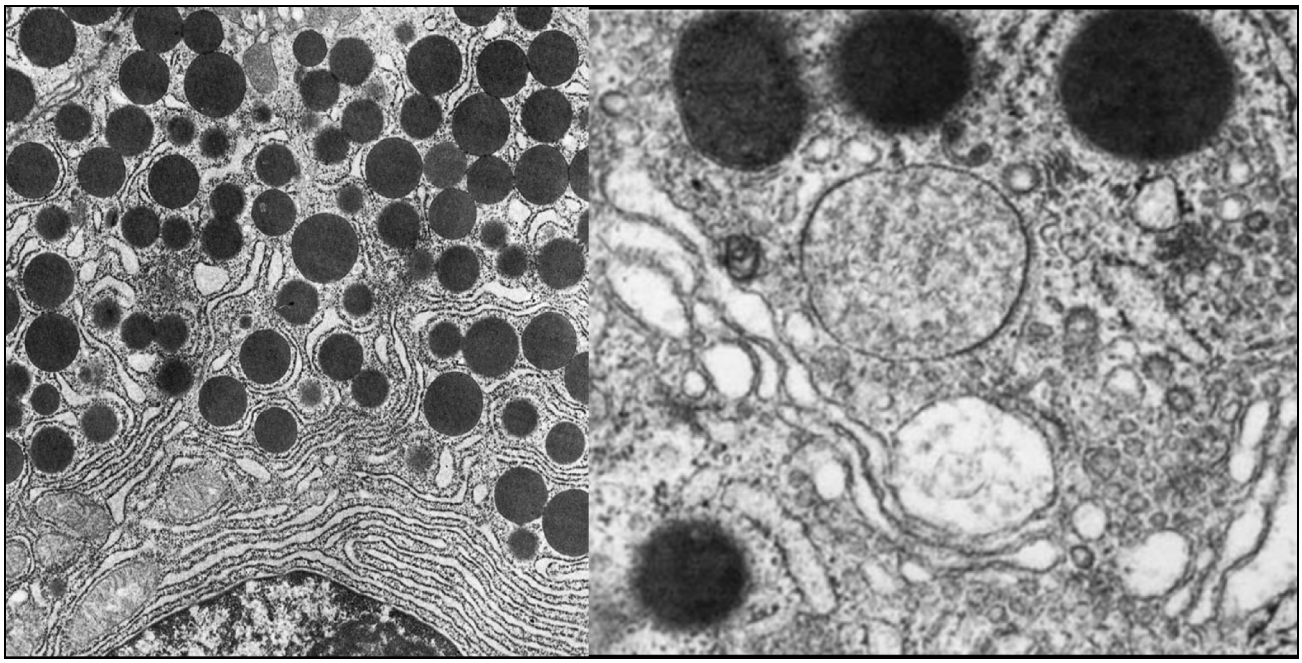

9. **Меланинови гранули (меланозоми) в участък на меланоцит в различни стадии на зрялост.** ТЕМ.
a. Тирозиназен везикул; b. и c. меланозоми в различни стадии на зреене; d.-f. Зрели меланинови гранули.

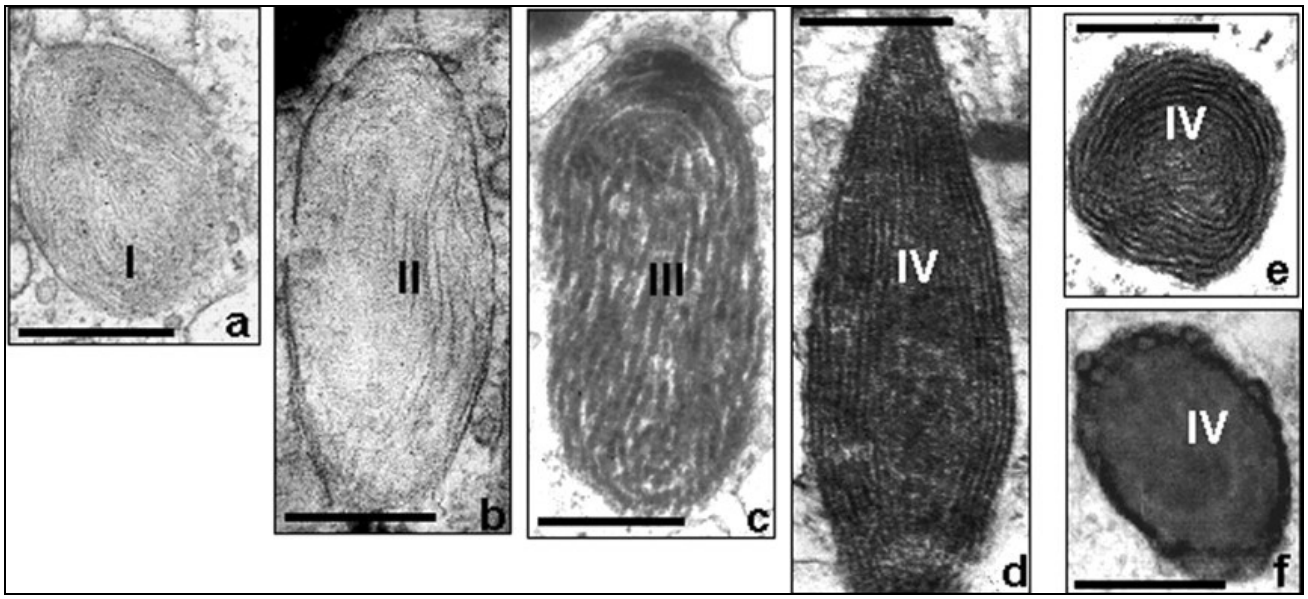

10. Д **Синаптични везикули в аксонен терминал. Специална обработка,** ЕМ.

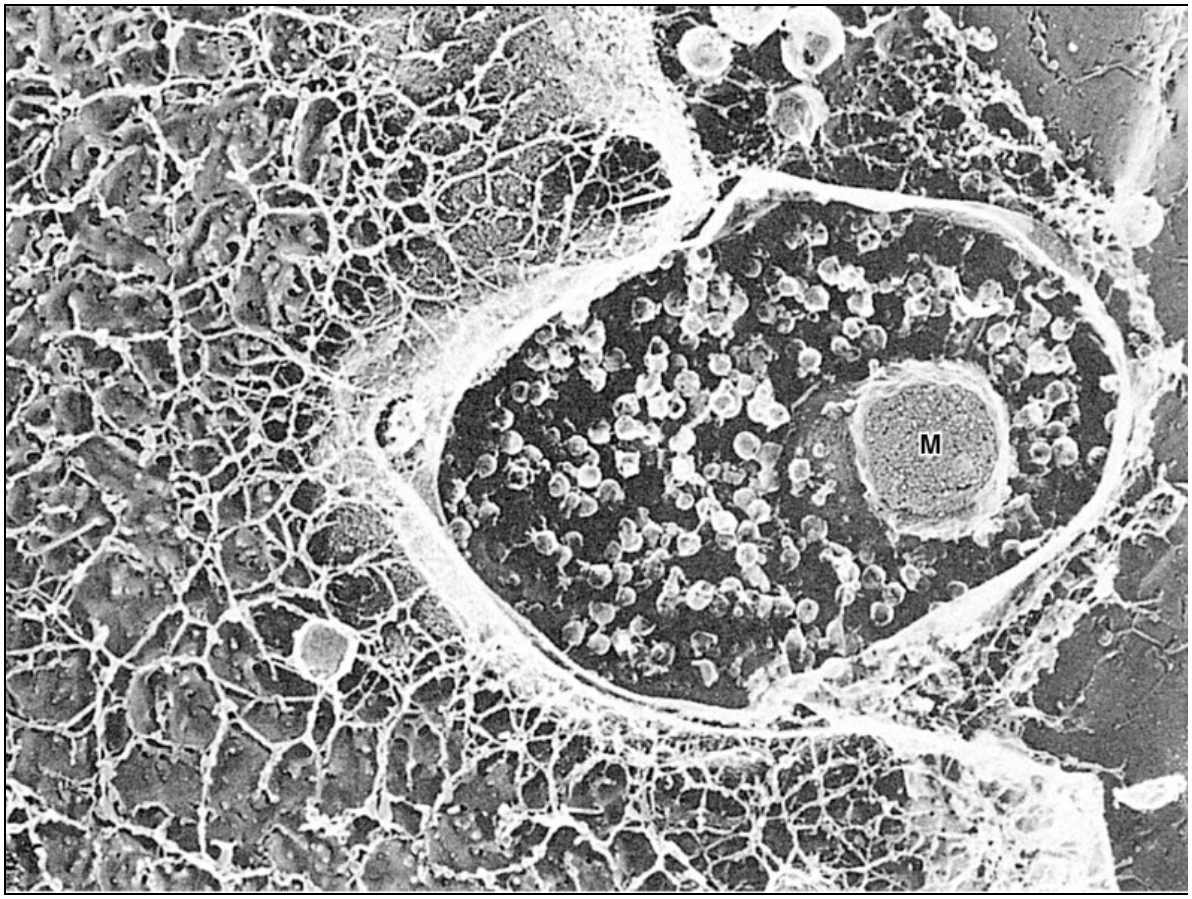

11. №14 **Черен дроб (плъх).** Оцветяване по Бест.

1. Хепатоцити;
2. Гликогенни включения.

12. **Участък от хепатоцит с гликогенни включвания.** ТЕМ.
1. α-гранули; 2. β-гранули.

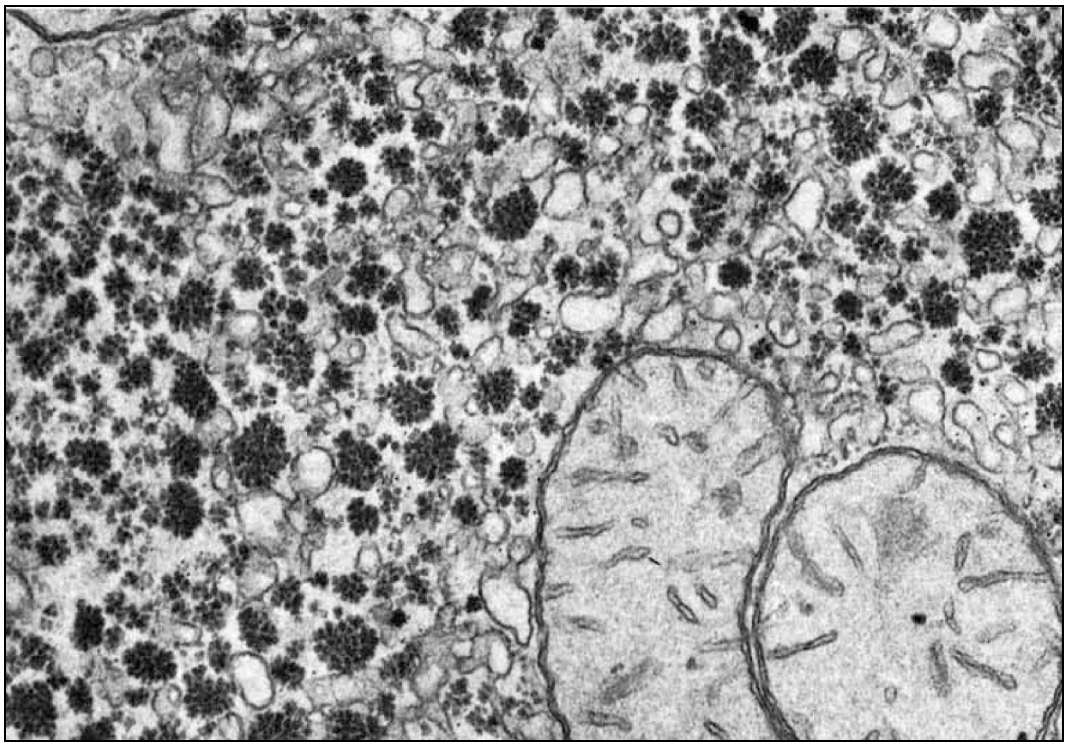

13. №15 **Кожа (човек).** Оцветяване с ойл-ред.

1. Цитоплазма на унилокуларен липоцит;
2. Ядро на унилокуларен липоцит;
3. Липидна капка в унилокуларен липоцит.

14. Д №2 или №104 **Липофусцинови гранули (включвания) в псевдоуни-полярни неврони от гръбначно-мозъчен възел (човек).** Оцветяване с ХЕ.

Преподавател:

УПРАЖНЕНИЕ № 6

ТЪКАНИ
ЕПИТЕЛНА ТЪКАН
I. ПОКРИВЕН (ПОВЪРХНОСТЕН) ЕПИТЕЛ

Въпроси за самоподготовка:

1. Понятие за тъкан. Видове тъкани. Основни свойства на тъканите.
2. Епителна тъкан – определение и класификация.
3. Покривен епител – класификация, строеж, морфологични особености, хистофизиология. Базална ламина – строеж и свойства.

1. Д **Опишете видовете покривен епител.** Триизмерни реконструкции.

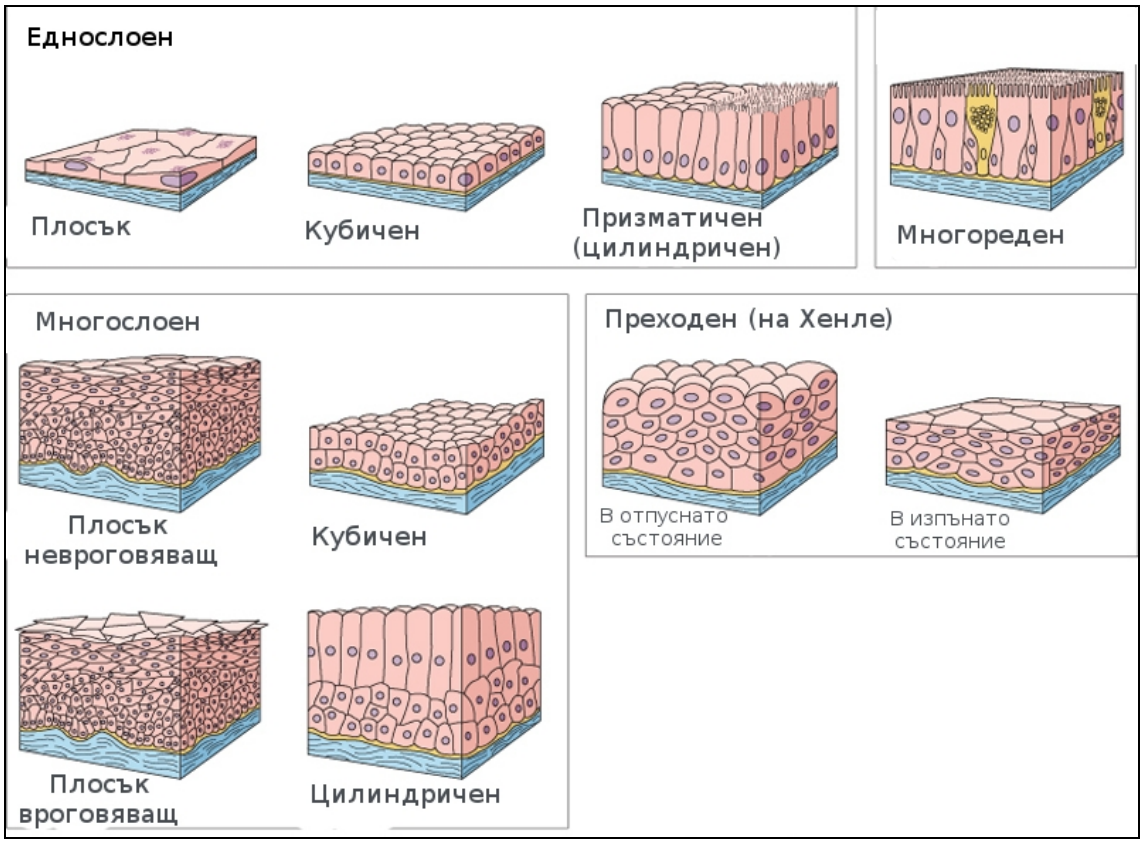

2. № 84 **Еднослоен едноредeн плосък епител (ендотел) - стена на предсърдие, сърце (човек).** Оцветяване с ХЕ.

1. Ендотелни клетки;
2. Ядра на ендотелни клетки;

3. № 65 Еднослоен еднореден кубичен (изопризматичен) епител /дебел сегмент на примка на Хенле/ - бъбрек (куче). Оцветяване с ХЕ.

4. Д № 5 Еднослоен еднореден призматичен епител с четковидна граница - тънко черво (котка). Оцветяване с ХЕ.

5. № 22 Еднослоен многореден цилиндричен ресничест епител - дихателна тръба (котка). Оцветяване с ХЕ и SEM.

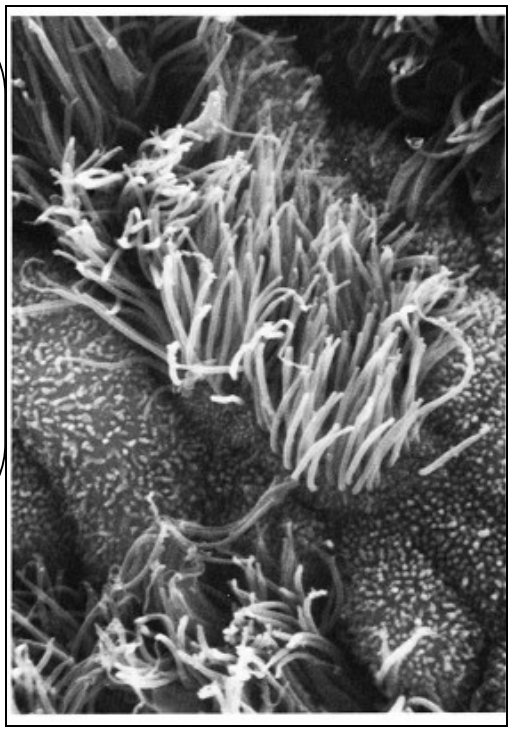

6. № 24 Преходен (полиморфен) епител (епител на Хенле, уротел) - пикочен мехур (заек). Оцветяване с ХЕ.

1. Базални клетки;
2. Интермедиерни клетки;
3. Повърхностни (чадъровидни) клетки.

7. № 47 Многослоен плосък невроговяващ епител - хранопровод (човек).
Оцветяване с ХЕ.

1. Базален (герминативен) слой (*stratum basale); (germinativum);*
2. Междинен слой (*stratum spinosum);*
3. Повърхностен слой .

8. Многослоен плосък (полу)вроговяващ епител – венец (човек).
Оцветяване с ХЕ. Микроснимка.

9. № 23 Многослоен плосък вроговяващ епител - кожа от пръст (човек). Оцветяване с ХЕ.

1. Базален /герминативен) слой (*stratum basale /germinativum);*
2. Шипчест слой (*stratum spinosum);*
3. Зърнест слой (*stratum granulosum*);
4. Блестящ слой (*stratum lucidum*);
5. Рогов слой (*stratum corneum*).

10. № 19 Базална мембрана под епителни клетки на бъбречни каналчета. PAS-реакция по Мак Манус.

1. Епител на бъбречно каналче;
2. Базална мембрана.

11. ТЕМ Базална ламина – между два вида епителни клетки (А) и под епителни клетки със закотвящи фибрили (епително-съединителнотъканно свързване, хемидесмозоми) (В). Схематично представяне и ТЕМ.

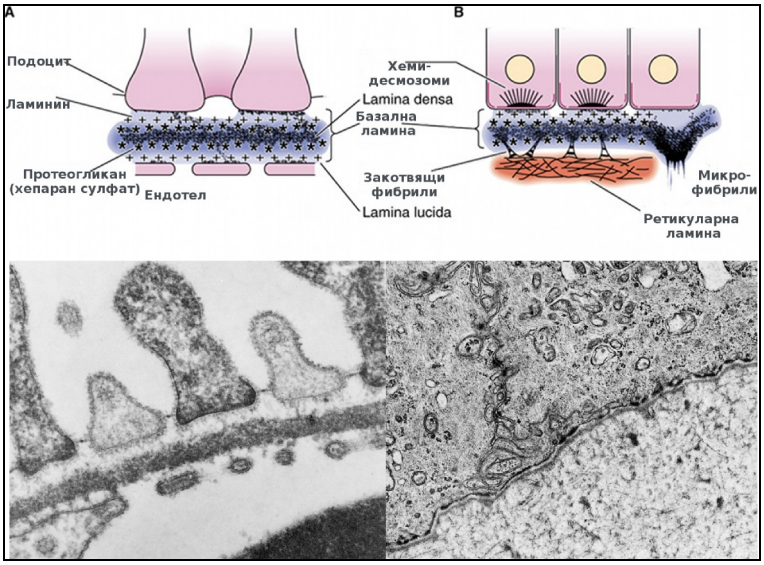

Преподавател:

УПРАЖНЕНИЕ № 7

ЕПИТЕЛНА ТЪКАН
II. ЖЛЕЗИСТ ЕПИТЕЛ

Въпроси за самоподготовка:
1. Жлезист епител. Екзокринен и ендокринен жлезист епител.
2. Екзокринени жлезист епител - класификация, строеж и хистофизиология.
3. Ендокринен жлезист епител - класификация, строеж и хистофизиология.

1. № 5 Едноклетъчни ендоепителни слузни жлези (чашковидни клетки) - тънко черво (котка). Оцветяване с ХЕ.

1. Едноредeн цилиндричен епител с микровилозна повърхност (ентероцити);
2. Чашковидна клетка със слузна капка;
3. Ядро на чашковидна клетка, изместено към основата.

2. Д Чашковидна клетка. ТЕМ.

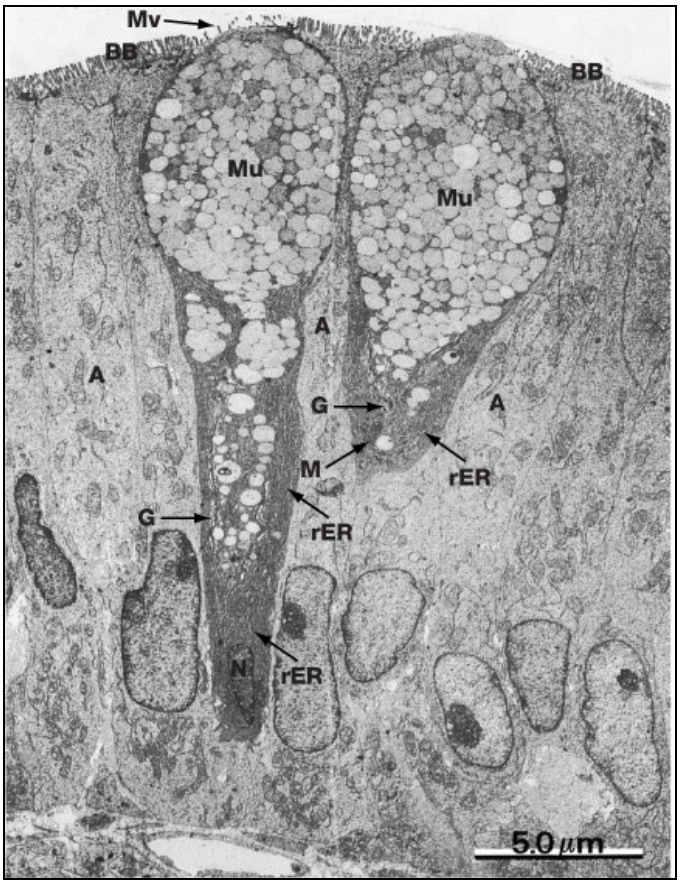

3. № 26 Д **Чашковидни клетки - тънко черво (жаба).** Изтъкване на муцин по Мак Манус.

4. Д **Многоклетъчни ендоепителни слузни жлези - носна лигавица (човек). М**икроснимка.

5. № 27 **Прости тръбести слузни жлези - дебело черво (човек).** Оцветяване с ХЕ.

Прости тръбести слузни жлези

6. № 44 **Сложна тубулоацинозна серозно-слузна жлеза: серозни, слузни, смесени секреторни отдели, миоепителни клетки и различно калибрени изходни (отводни) каналчета - подчелюстна жлеза (човек). О**цветяване с ХЕ.

1. Серозни секреторни отдели (ацини);
2. Слузни ацини;
3. Смесена ацина със серозно полулуние (полулуние на Джиануци).

7. **Сложна тубулоацинозна серозно-слузна жлеза: серозни, слузни, смесени секреторни отдели, миоепителни клетки и различно калибрени изходни (отводни) каналчета.** Триизмерна реконструкция

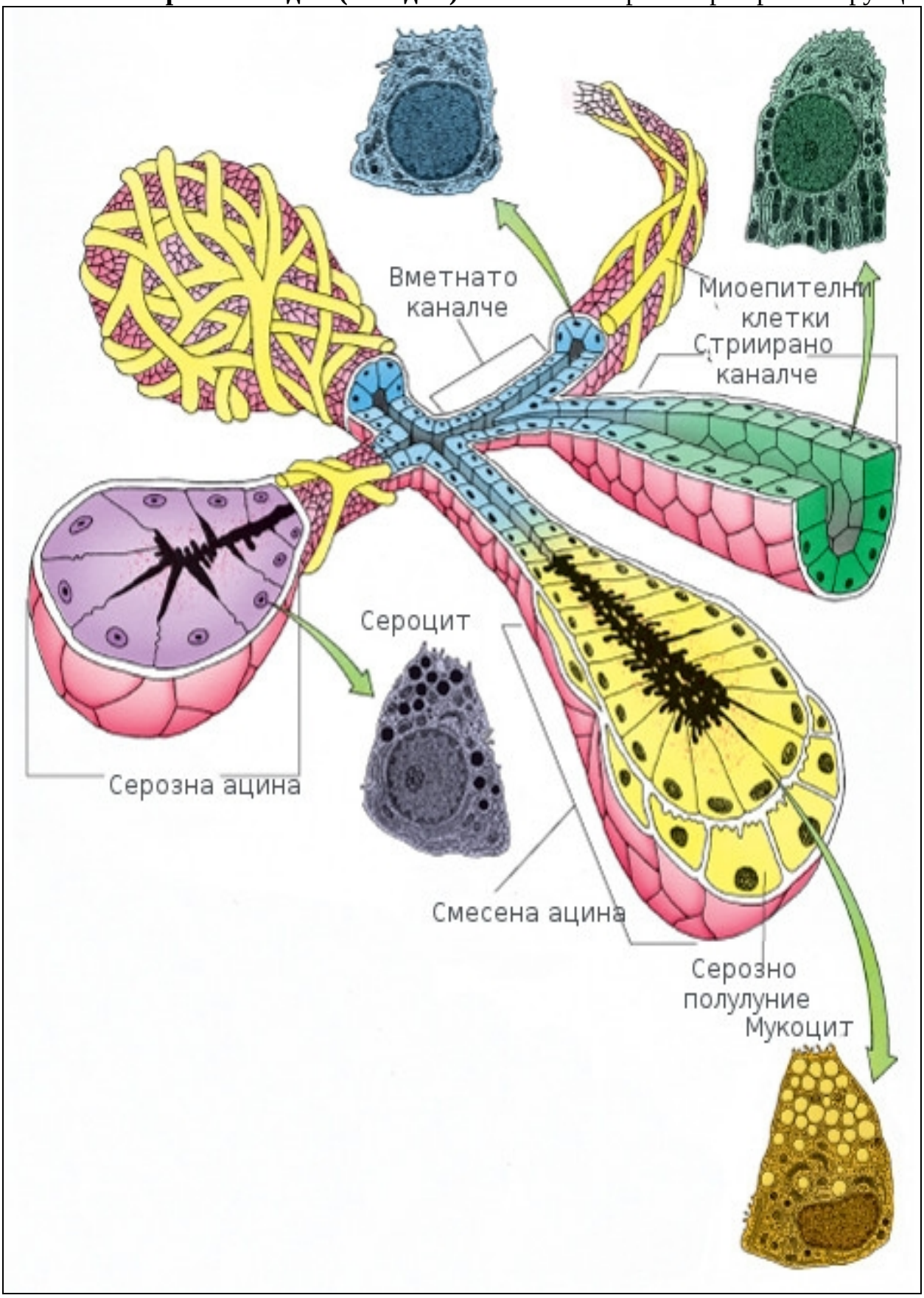

8. № 81 Ендокринен епител под формата овоидни и окръглени полета, снопове и анастомозиращи в различни посоки клетъчни повлекла - кора на надбъбречна жлеза (човек). Оцветяване с Азан.

1. Zona glomerulosa;
2. Zona fasciculata;
3. Zona reticularis.

9. № 83 Ендокринен епител, образуващ фоликули – щитовидна жлеза (човек). Оцветяване с ХЕ.

1. Фоликуларни клетки (фоликулоцити);
2. Колоид.

10. Д № 59 Жлеза с външносекреторна част (серозни ацини) и вътрешносекреторна част (острови на Лангерханс) –задстомашна жлеза (котка). Оцветяване с хематоксилин-флоксин по Гомори.

Преподавател:

УПРАЖНЕНИЕ № 8

СЪЕДИНИТЕЛНА ТЪКАН

ХЛАБАВА, КОЛАГЕННА, ЕЛАСТИЧНА, РЕТИКУЛАРНА И МАСТНА ТЪКАН. ХРУЩЯЛНА И КОСТНА ТЪКАН

Въпроси за самоподготовка:

1.Съединителна тъкан - определение и класификация

2. Клетки и междуклетъчно вещество на съединителната тъкан

3. Функции и значение на съединителната тъкан

1. Д **Клетки на съединителната тъкан.** Схема.

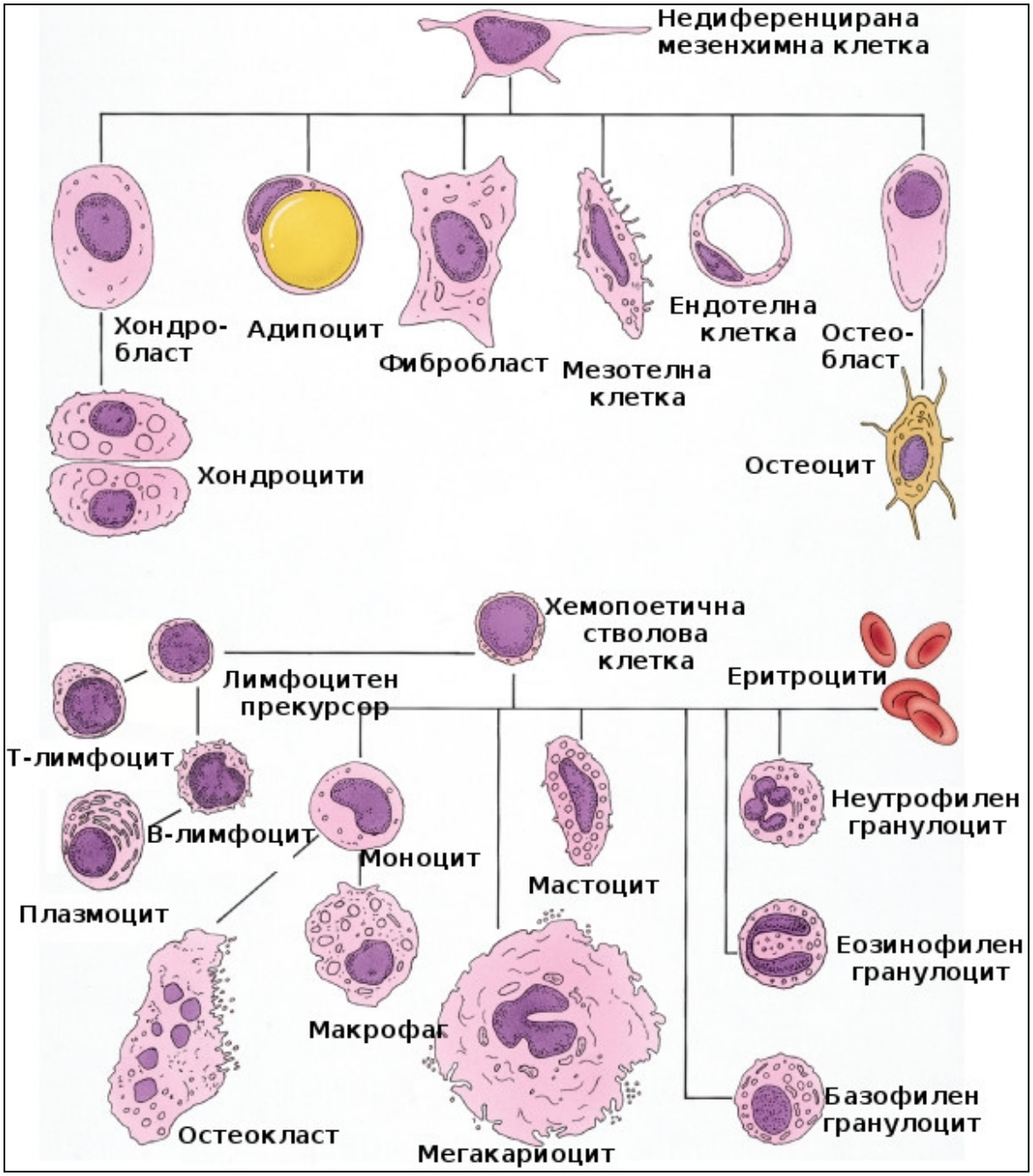

2. **Хлабава съединителна тъкан.** Схема и микроснимка.

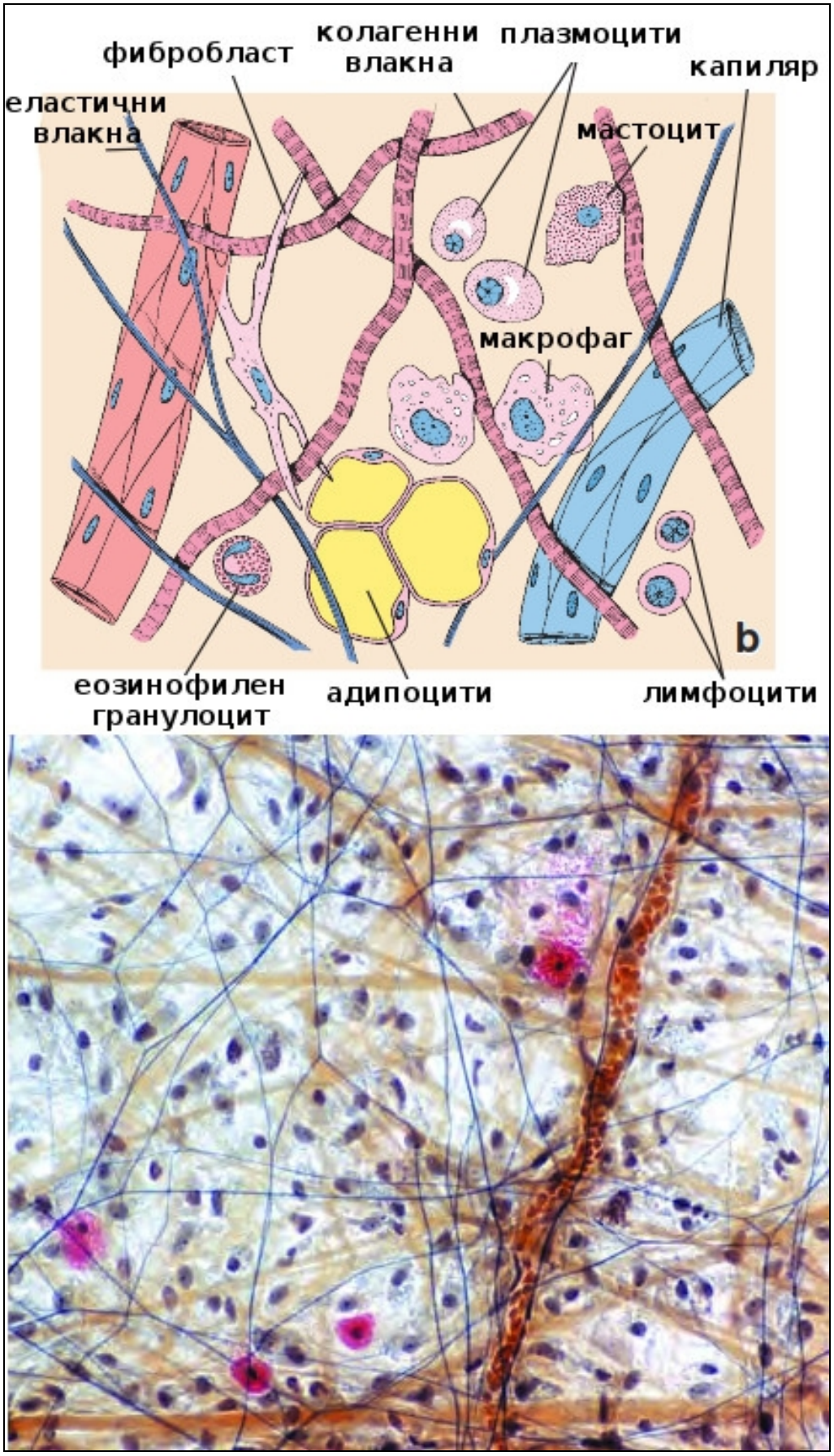

3. Д **Клетки на съединителната тъкан. Фибробласт (а), макрофаг (б), мастоцит (в), плазмоцит (г), липоцит (адипоцит) – уни- (д) и мултилокуларен (е) и ретикуларна клетка (ж).** ТЕМ.

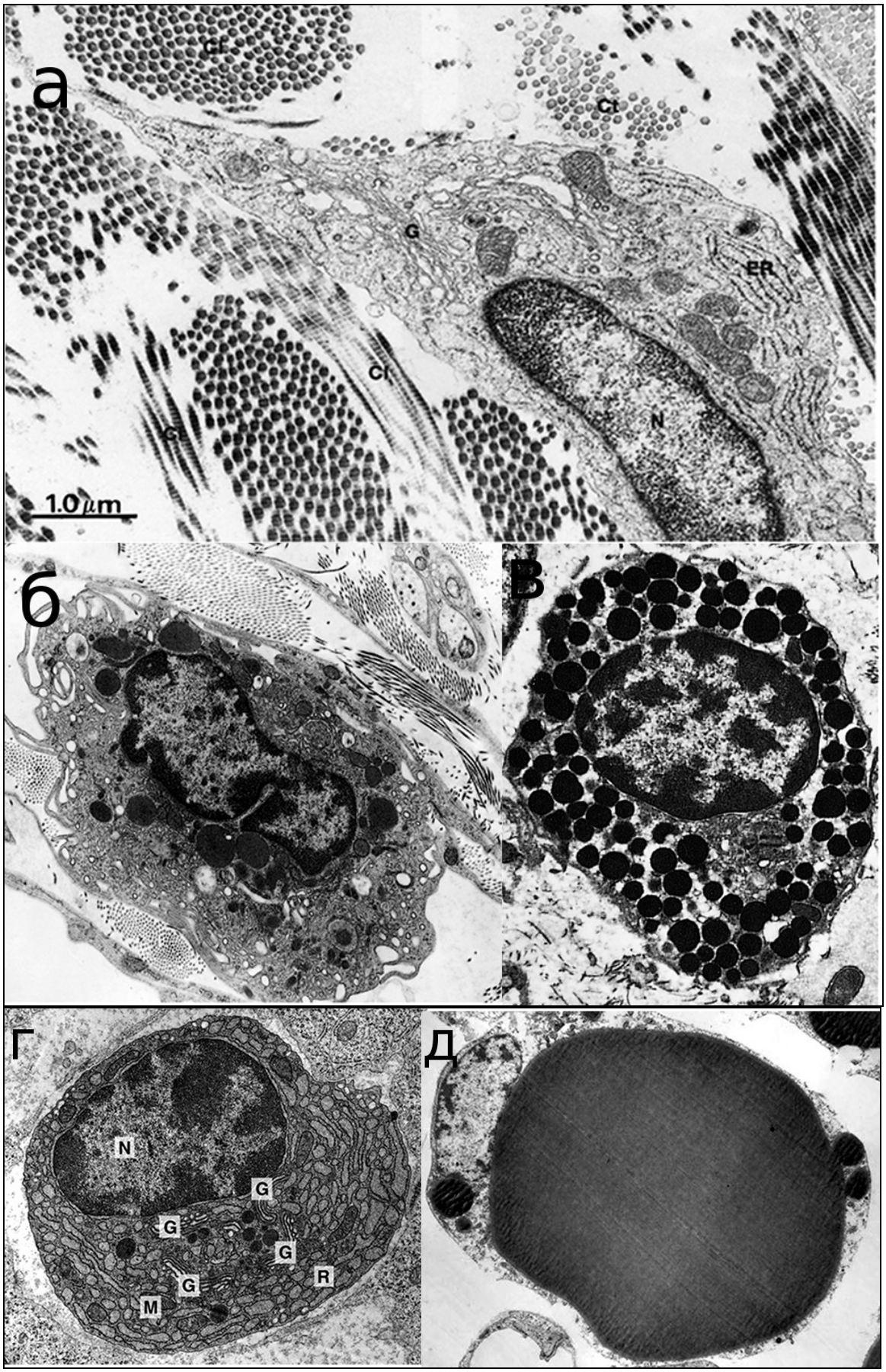

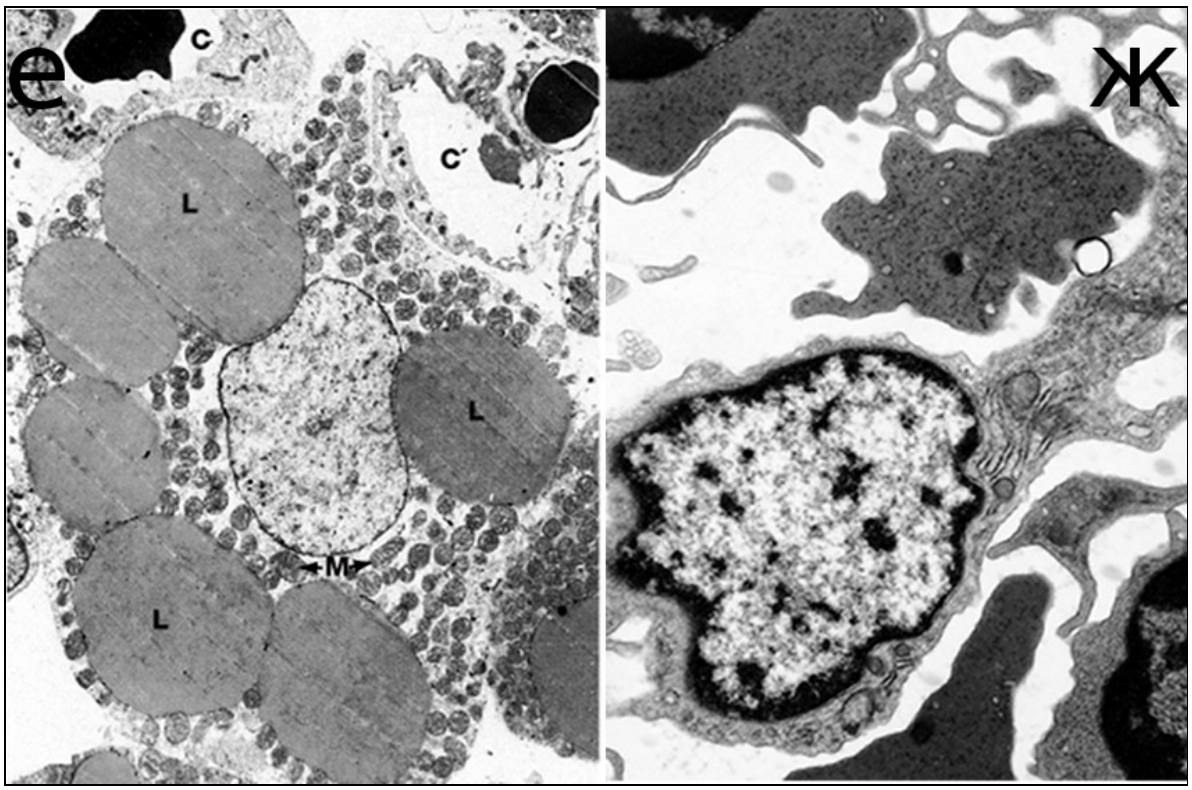

4. **Екстрацелуларен матрикс на съединителната тъкан: (C) колагенни влакна - надлъжен и напречен срез, (E) ела-стично влакно, (M) – екстрацелуларни микрофибрили, (F) – фрагмент от фибробласт.** ТЕМ

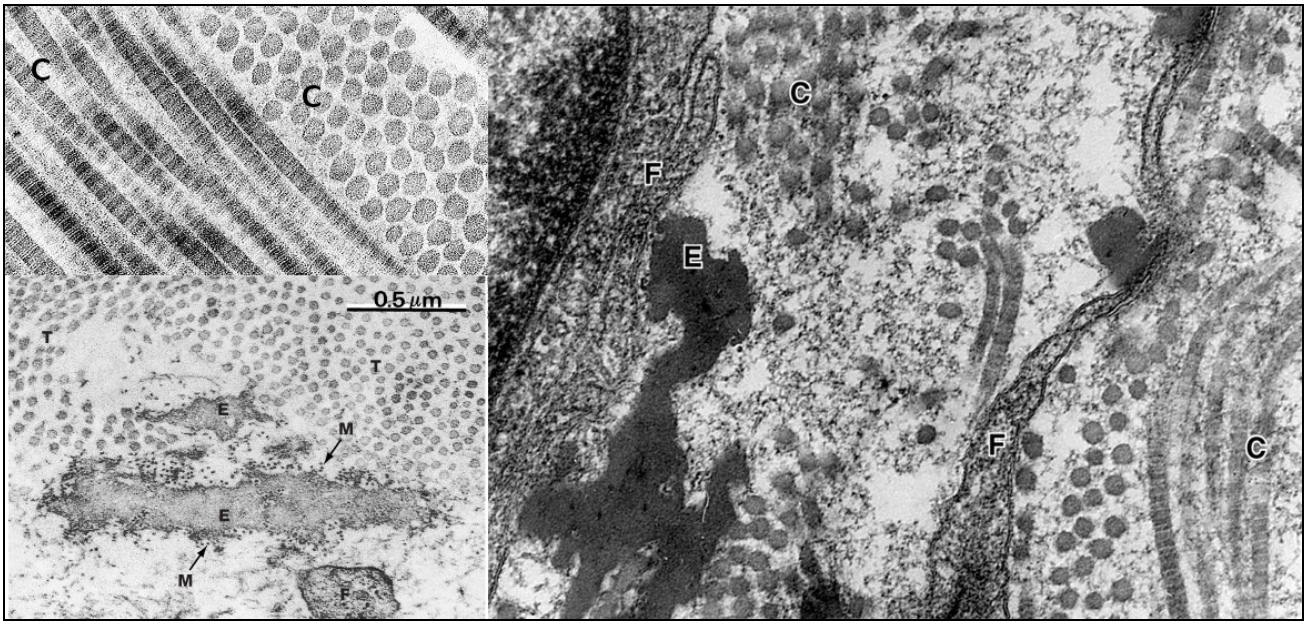

5. **Mt Д** **Мастоцити - ексфолиативни клетки от перитонеална кухина (плъх).** Оцветяване с толуидиново синьо .

6. **Pl Д** **Плазмоцити - носна лигавица (човек).** Оцветяване с толуидиново синьо и/или схема.

7. **№ 23** **Хлабава , колагенна неориентирана (плътна нерегулярна) и мастна съединителна тъкан - кожа от пръст (човек).** Оцветяване с ХЕ.

1. Хлабава съединителна тъкан;
2. Кръвоносни съдове;
2. Колагенна неориентирана съединителна тъкан;
3. Мастна съединителна тъкан;
4. Адипоцити (липоцити).

8. **№ 33’** **Еластична съединителна тъкан - аорта (човек).** Оцветяване с орцеин.

1. Еластични ламини (мембрани).

9. **№ 97“** **Ретикуларна съединителна тъкан - слезка (котка).** Импрегнация по Гомори.

1. Съединително тъканни трабекули (гредички) с високо съдържание на колагенни влакна;
2. Мрежа от ретикуларни влакна в стромата на слезката.

10. № 61 Хиалинна хрущялна тъкан - дихателна тръба (човек). Оцветяване с ХЕ.

1. Перихондриум;
2. Изогенни групи от хондроцити;
3. Териториален екстрацелуларен матрикс;
4. Интертериториален екстрацелуларен матрикс.

11. № 33 ДЕластична хрущялна тъкан - надгръклянник (човек). Оцветяване с орцеин.

12. Д Остеобласти – остеобласти (а), млад остеоцит (б) и периферен участък на остеокласт (в). ТЕМ.

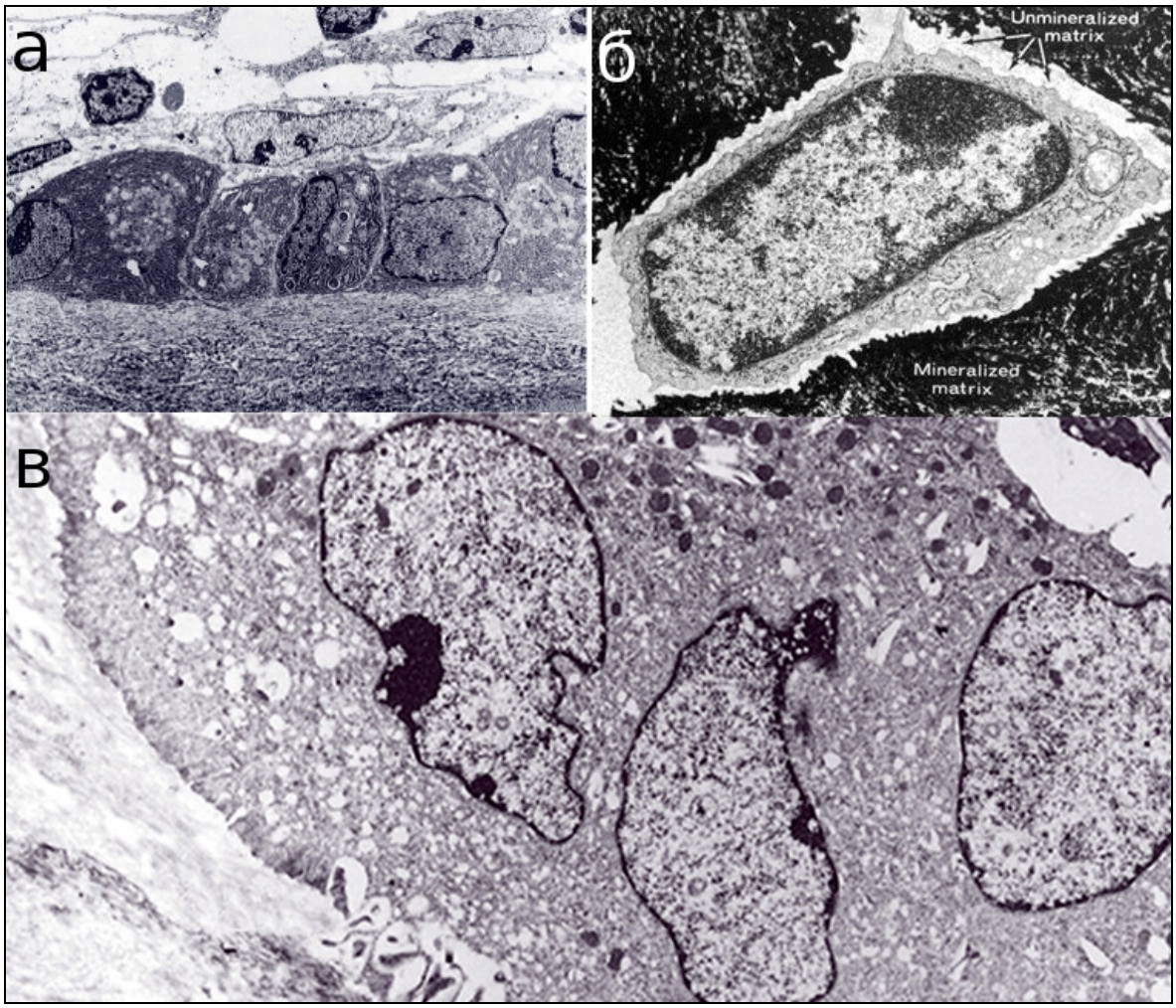

13. № 34 Костна тъкан - ребро (човек) или кост (морско свинче). Оцветяване по Шморл.

1. Остеоцити;
2. Хаверсова система (остеон);
3. Хаверсов канал (canalis centralis) с Хаверсови съдове;
4. Външни генерални ламели;
5. Вътрешни (интерстициални) ламели;
6. Фолкманов канал.

14. № 43 Зъб (човек). Оцветяване с ХЕ.

1. Слизеста съединителна тъкан (пулпа);
2. Одонтобласти;
3. Предентин;
4. Дентин;
5. Цемент.

Преподавател:

УПРАЖНЕНИЕ № 9

КРЪВ. ХЕМОПОЕЗА

Въпроси за самоподготовка:

1. Кръв – определение, функции, състав на кръвта.

2.Формени елементи на кръвта - класификация, морфология и функции. Плазма. Серум. Хематокрит. Диференциална кръвна картина.

3. Хемопоеза. Периоди на хемопоезата – ембрионален, фетален (хепато-лиенален) и постнатален (костно-мозъчен).

4. Съвременни схващания за хемопоезата.Стволови клетки, колони образуващи единици (CFU) и клетки предшественици. Регулация на хемопоезата.

1. Д **Еритроцити (Е), левкоцити / агранулоцити – лимфоцит (Ly), моноцити (Mo), и гранулоцити – неутрофилни (Ne), еозинофилни (Eo), базофилни (Ba)/, тромбоцити (стрелки) - натривка от кръв (човек).** Оцветяване по Pappenheim. Схема и микроснимки.

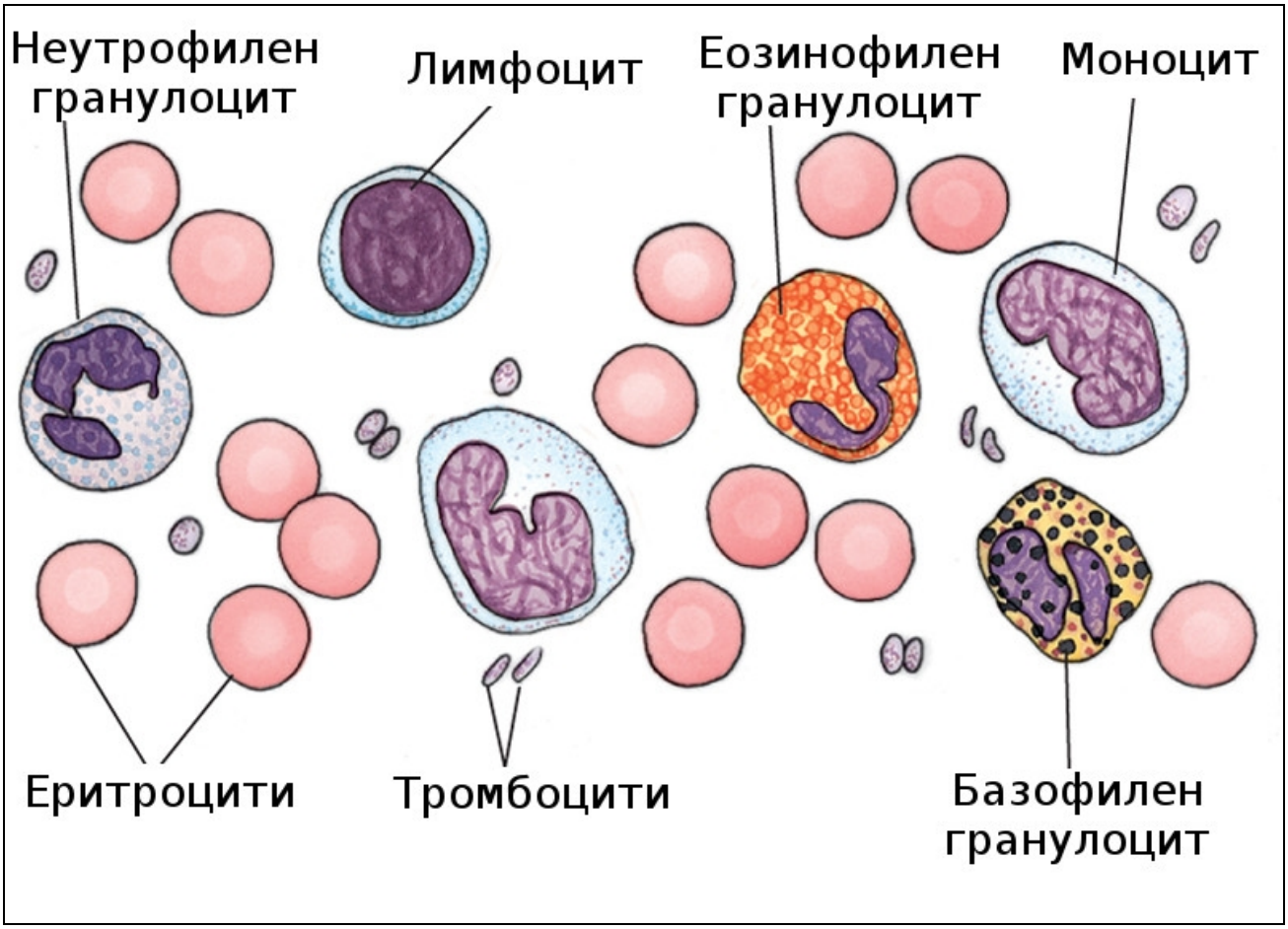

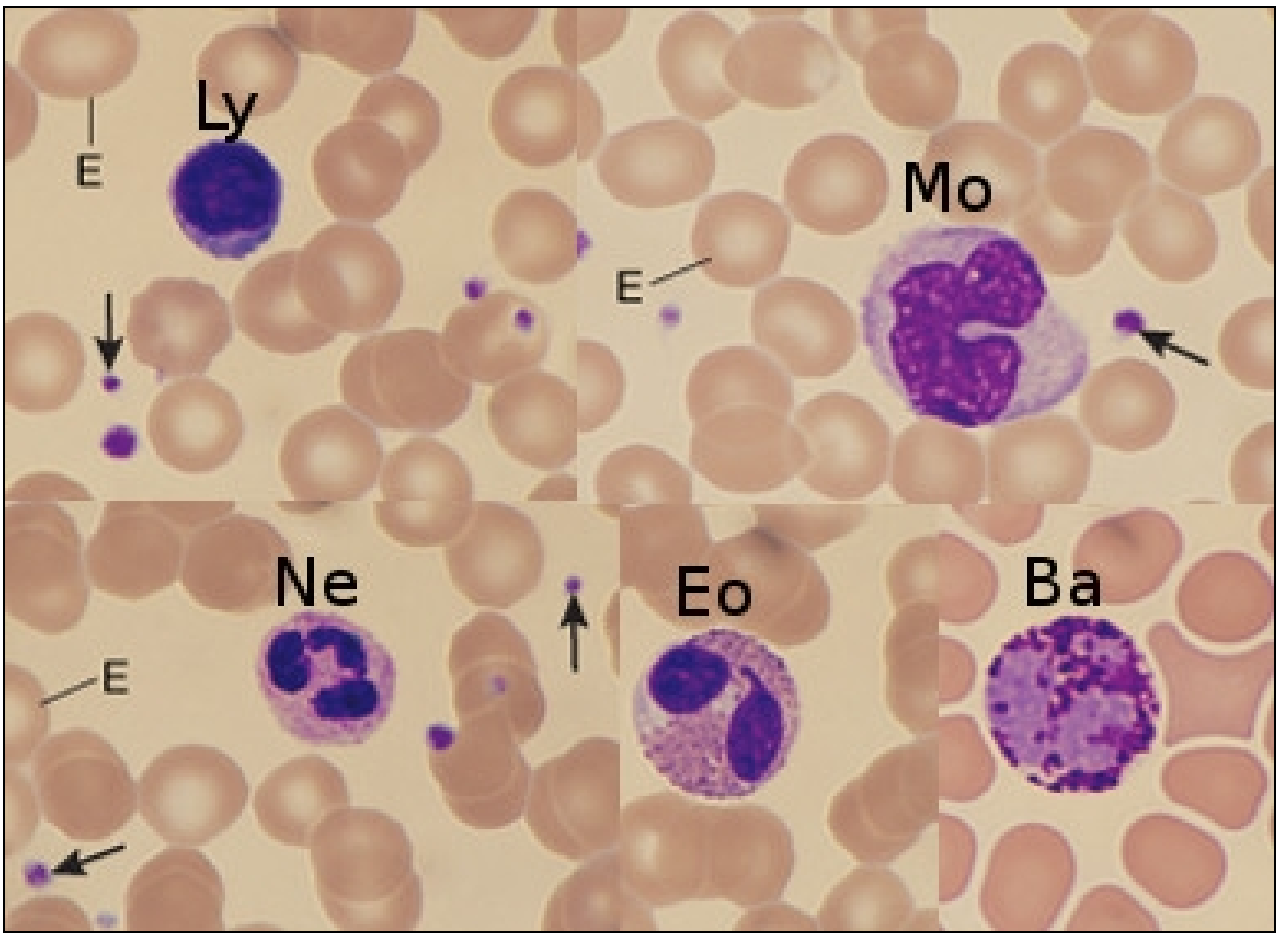

2. № 1 Еритроцити, левкоцити и кръвни плочки - натривка от кръв (човек).
Оцветяване по Романовски – Гимза или Папенхайм.

1. Еритроцити;
2. Неутрофилни гранулоцити;
3. Моноцити;
4. Лимфоцити (малък, среден, голям);
5. Еозинофилен гранулоцит;
7. Базофилен гранулоцит;
8. Тромбоцити.

3. Д Еритроцити (човек). СЕМ и ТЕМ.

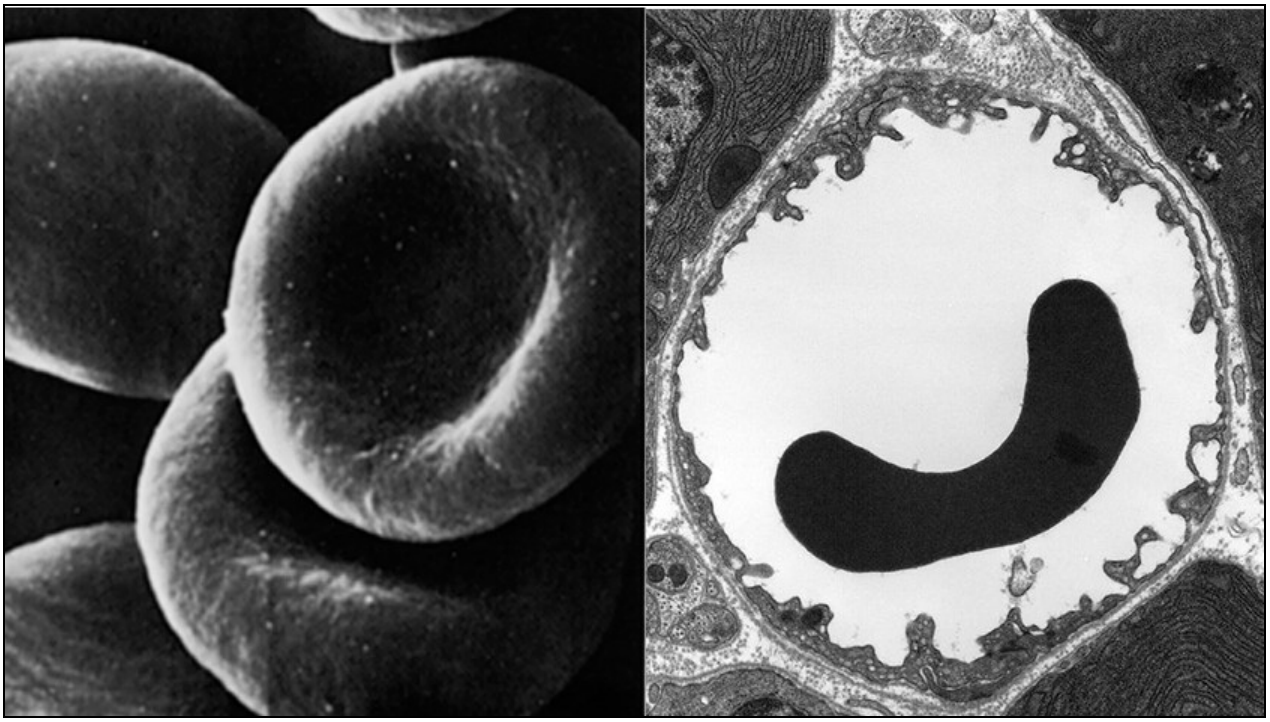

4. Д Неутрофилен гранулоцит (човек). Еозинофилен гранулоцит. ТЕМ. ТЕМ.

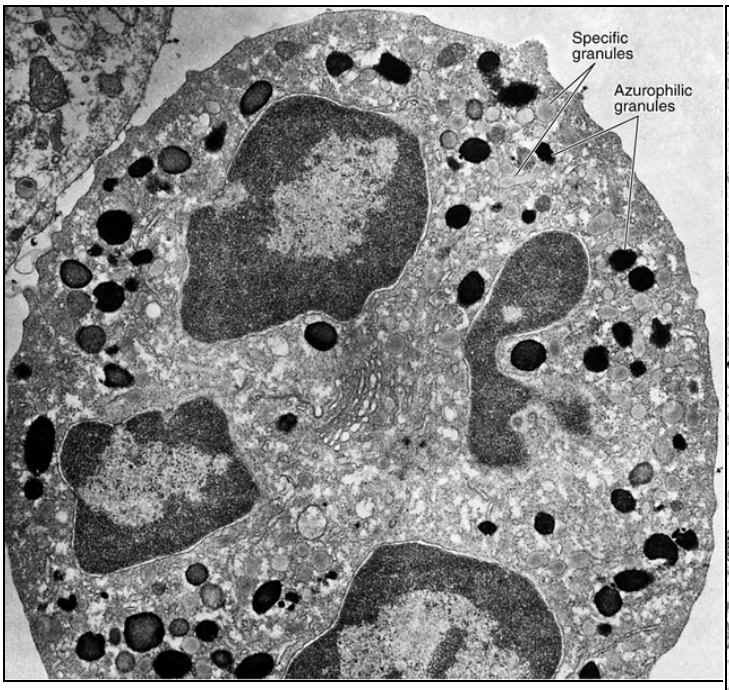

5. Д **Базофилен гранулоцит (човек).** ТЕМ.

Моноцит (човек). ТЕМ.

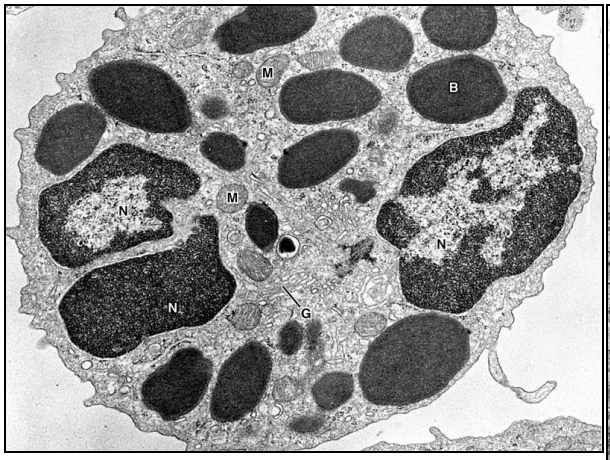

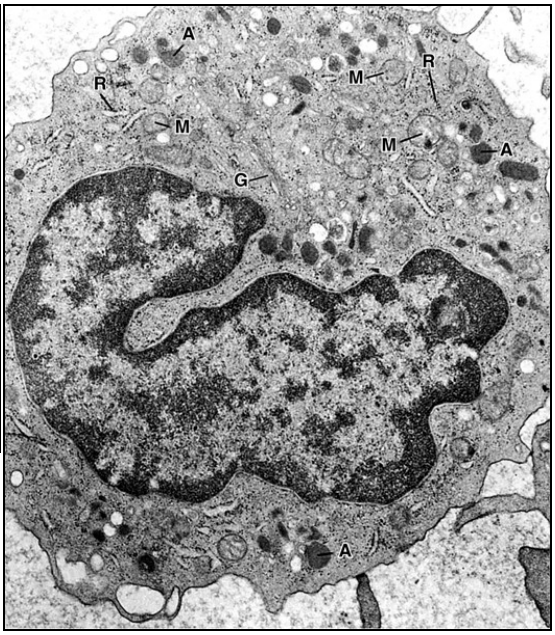

6. Д **Средноголям лимфоцит.** ТЕМ.

Малки лимфоцити (човек). СЕМ.

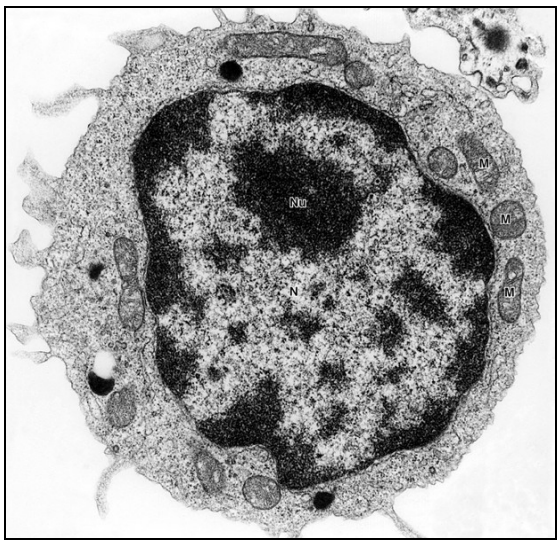

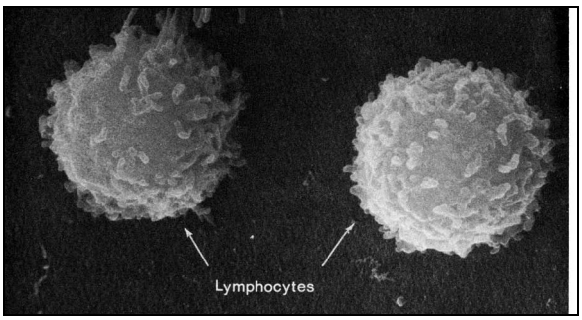

7. Д **Кръвни плочки (човек).** ТЕМ и СЕМ.

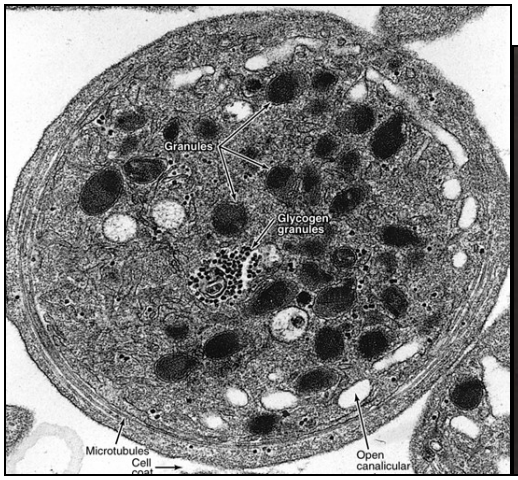

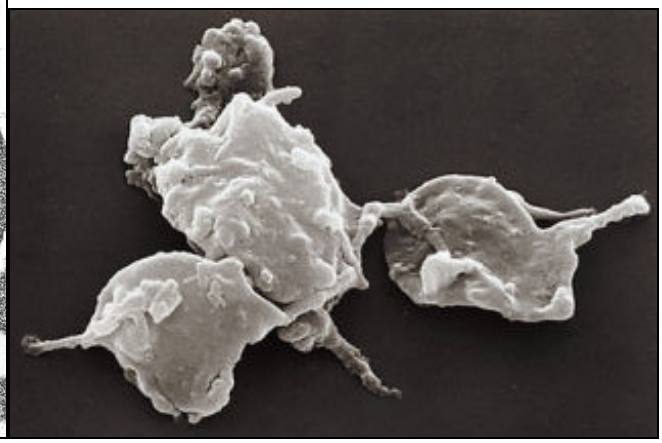

8. Д **Еритро(цито)поеза, грануло(цито)поеза и образуване на кръвни плочки.** Схематично представяне.

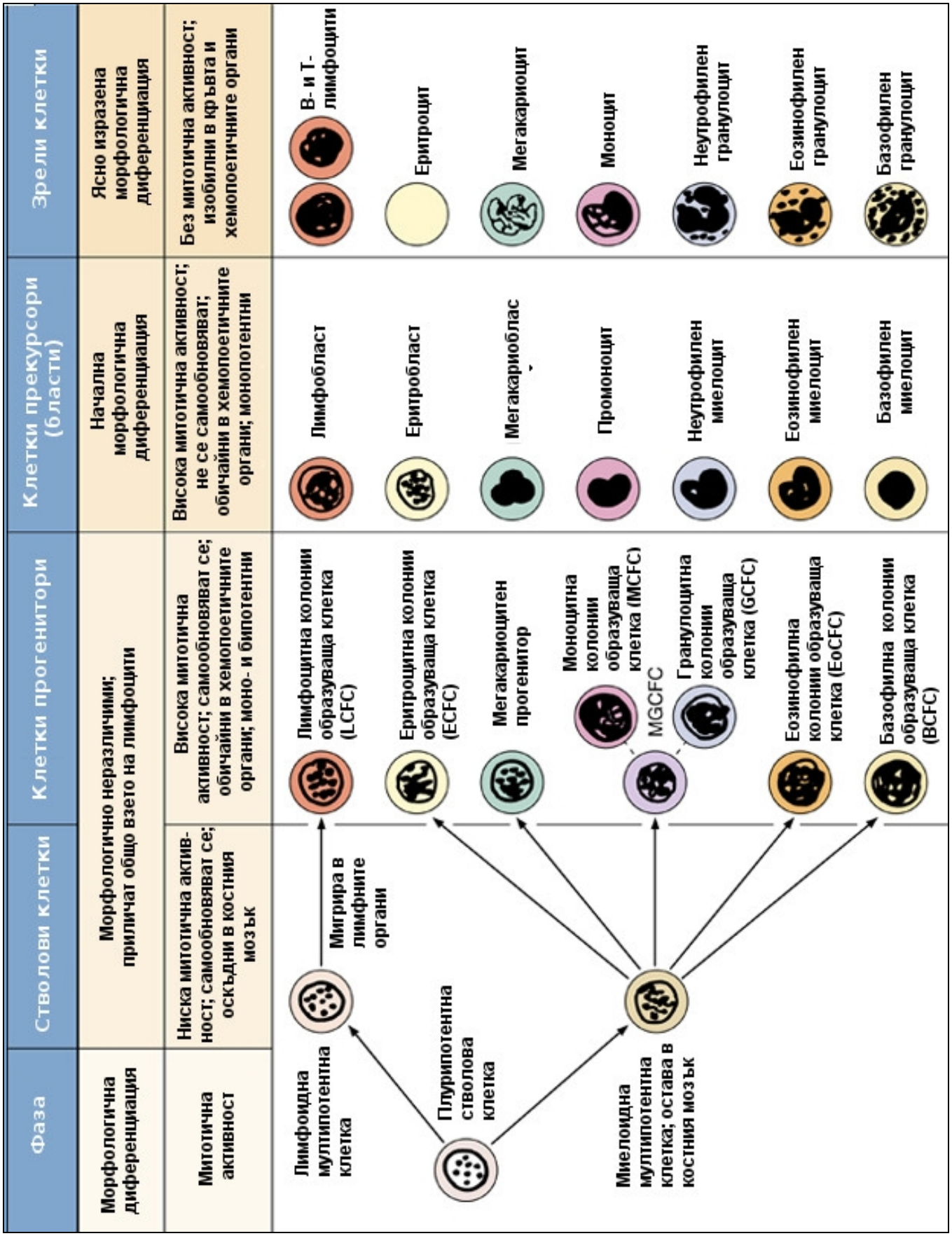

9. **Намазки (натривки) от костен мозък (човек).** Рисунка.

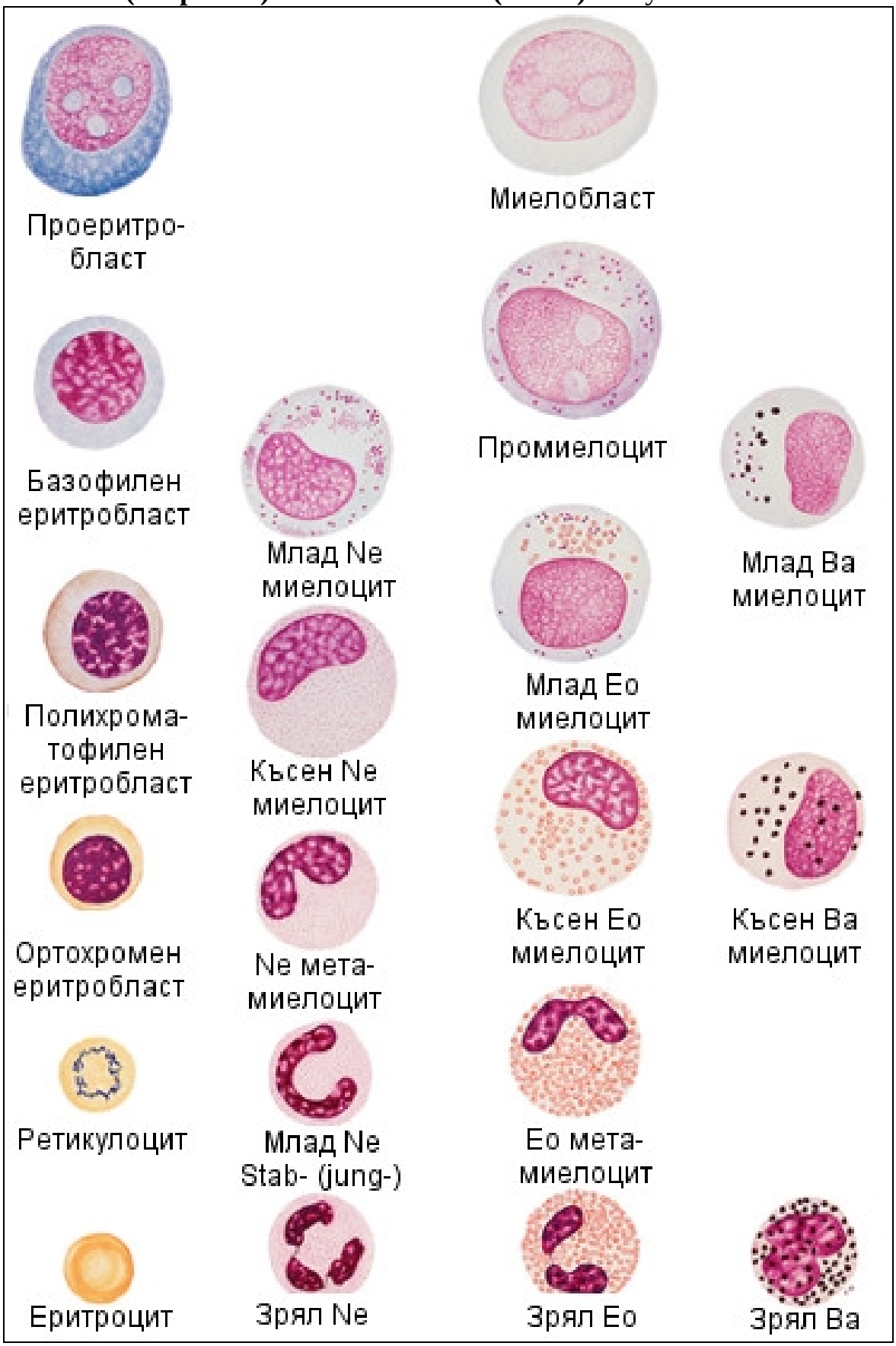

10. **Намазки (натривки) от костен мозък (човек). Ре-проеритробласт; В-базофилен еритробласт; О- ортохромен еритробласт; М- миелобласт; Р- промиелоцит; NM-неутрофилен метамиелоцит; ►- неутрофилна Jung (Stab) клетка; Е- еритроцит; L-лимфоцит.** Оцветяване по Папенхайм. Цветни микроснимки.

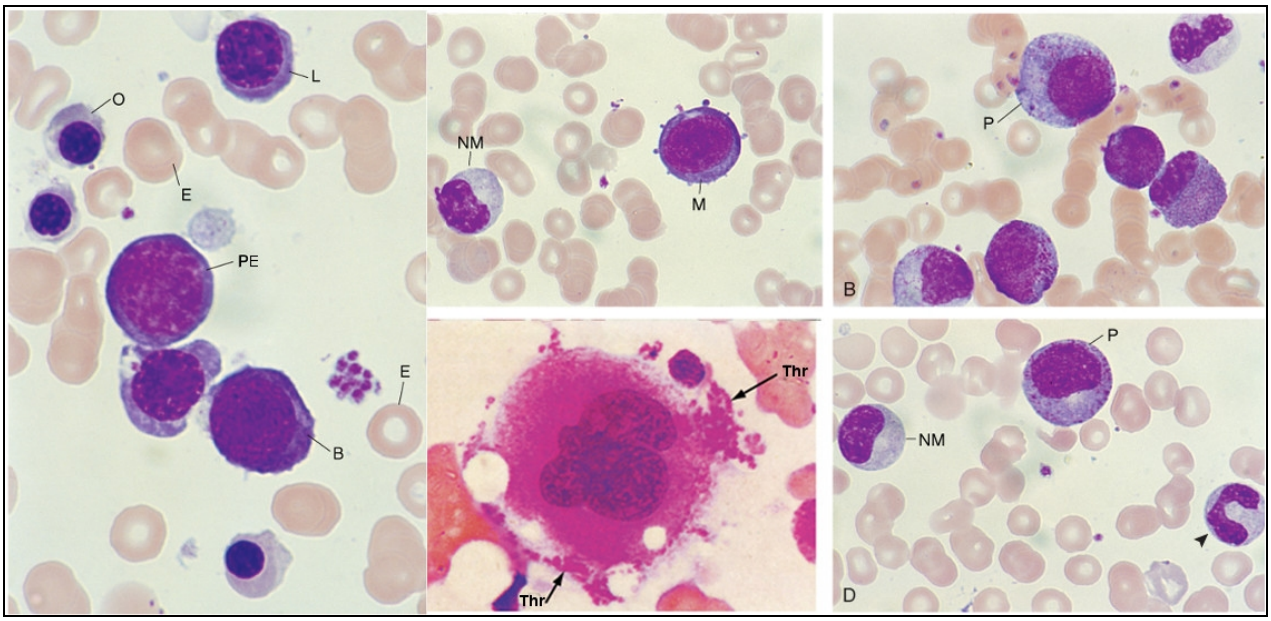

11. №1' Д **Намазки от костен мозък в норма (човек). Оцветяване по Папенхайм.**

Преподавател:

УПРАЖНЕНИЕ №10

МУСКУЛНА ТЪКАН

Въпроси за самоподготовка:

1. Мускулна тъкан – определение и класификация
2. Напречнонабраздена мускулна тъкан – строеж и хистофизиология
3. Сърцева мускулна тъкан – класификация, строеж и хистофизиология
4. Гладкомускулна тъкан – класификация, строеж и хистофизиология

1. Д **Напречнонабраздена мускулна тъкан: миофибра - миофибрила - миофиламенти (тънки и дебели).** Триизмерна реконструкция.

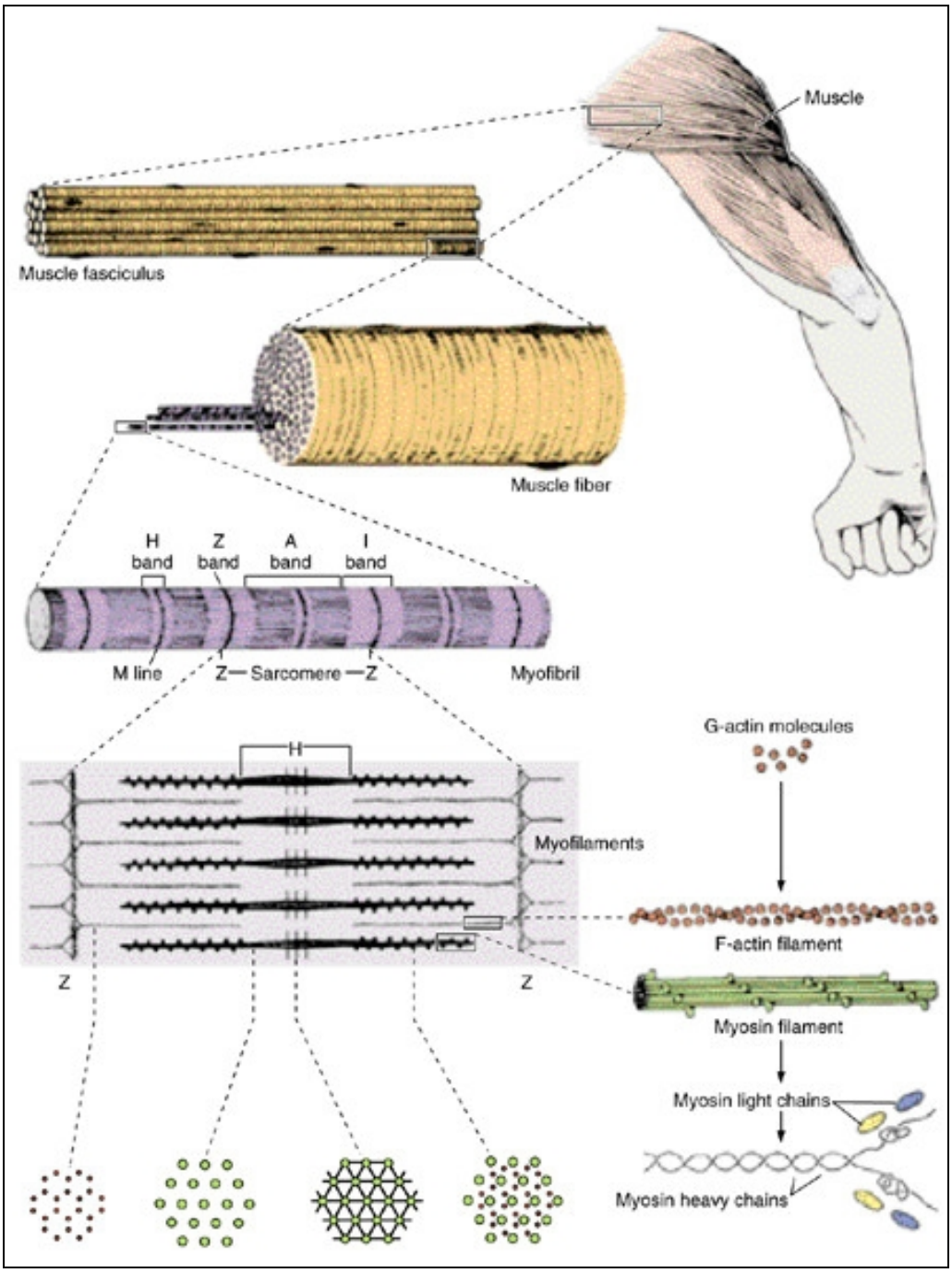

2. № 36 Напречнонабраздена скелетна мускулна тъкан - език (човек). Оцв. с ХЕ.

1. Напречнонабраздено мускулни влакна (надлъжен срез);
2. Напречнонабраздени мускулни влакна (напречен срез);
3. Ядра;
4. Перимизиум;
5. Кръвоносни съдове.

3. Д Участък от напречнонабраздено мускулно влакно - организация на миофибрилите, мембранните системи и митохондриите. Триизмерна реконструкция.

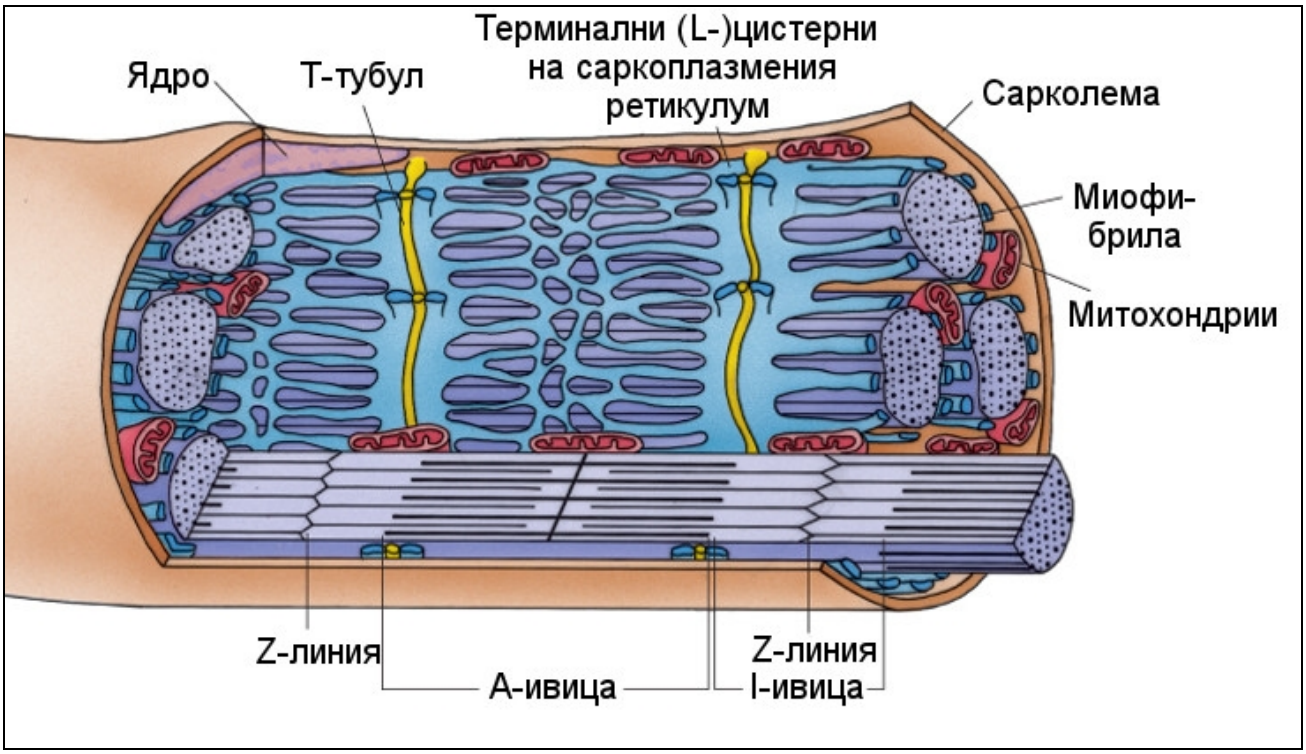

4. "а,в" Миофибрили: надлъжен (а), напречен срез (б) и триади (в). ТЕМ
1. Саркомер; 2. А-ивица (анизотропна); 3. I-ивица (изотропна); 4. Z-диск; 5. Н-зона(Н-ивица, Хензенова ивица) с М-линия; 6. L-цистерни (L-система) на саркоплазмения ретикулум; 7. Т-тубули

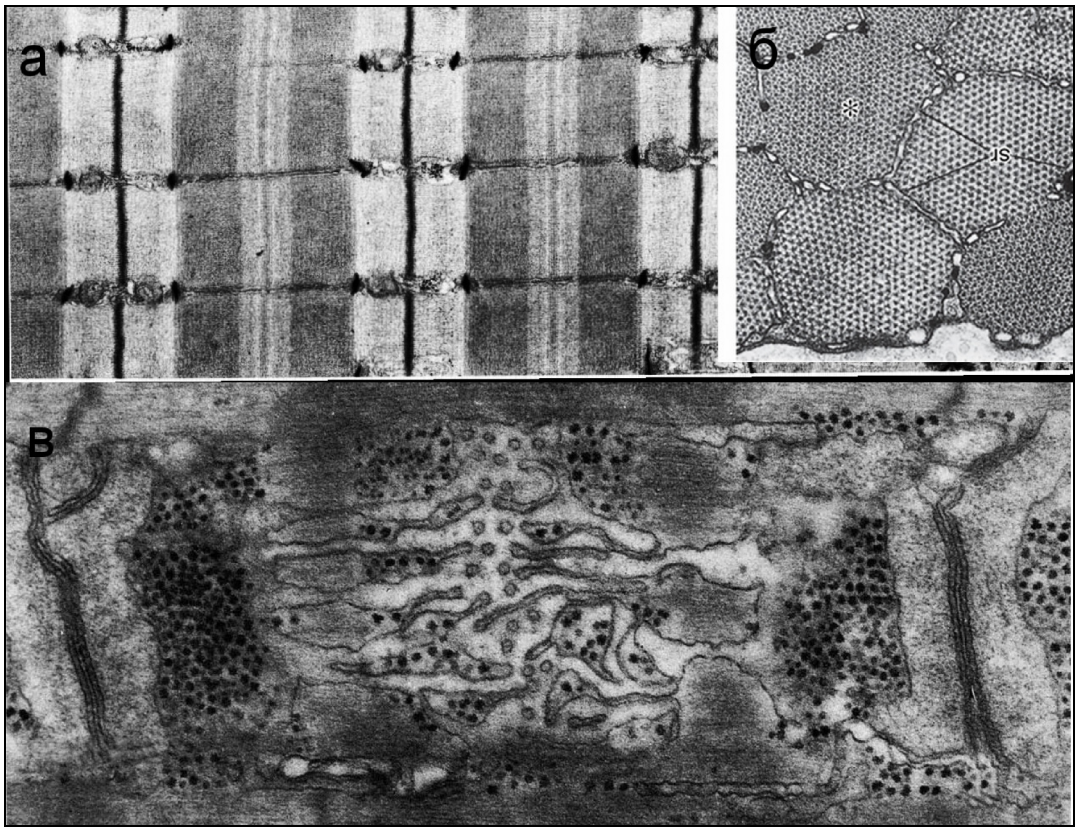

5. Д Сърцева мускулна тъкан - организация на миофибрилите, мембранните системи и митохондриите. Триизмерна реконструкция.

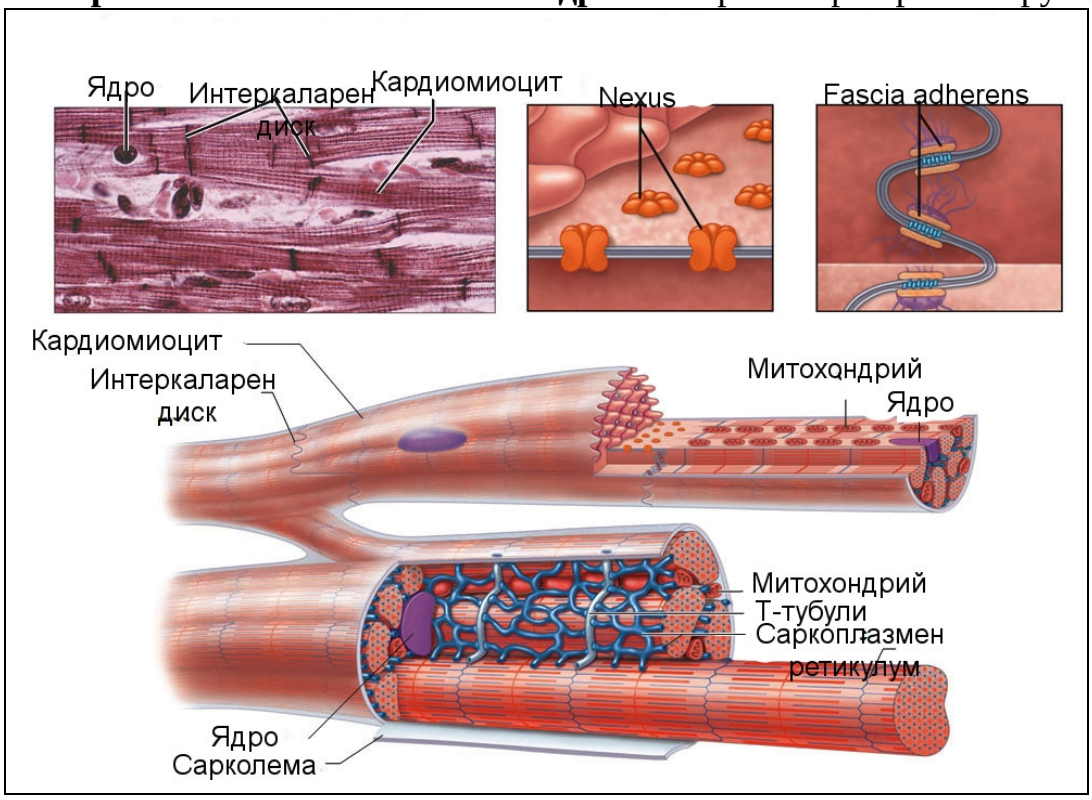

6. № 37 Сърцева мускулна тъкан - миокард (човек). Оцв. с ХЕ.

1. Сърцеви мускулни клетки (кардиомиоцити, надлъжен срез);
2. Сърцеви мускулни клетки (кардиомиоцити, напречен срез);
3. Ядро на сърцева мускулна клетка;
4. Вметнати (интеркаларни) дискове.

7. Д Сърцева мускулна тъкан - интеркаларни (вметнати) дискове (надлъжна и напречна част). ТЕМ.
Fa - Fascia adherens; D-Macula adherens (десмозома); N- нексус (gap junction); T- тубули; SR –саркоплазмен ретикулум.

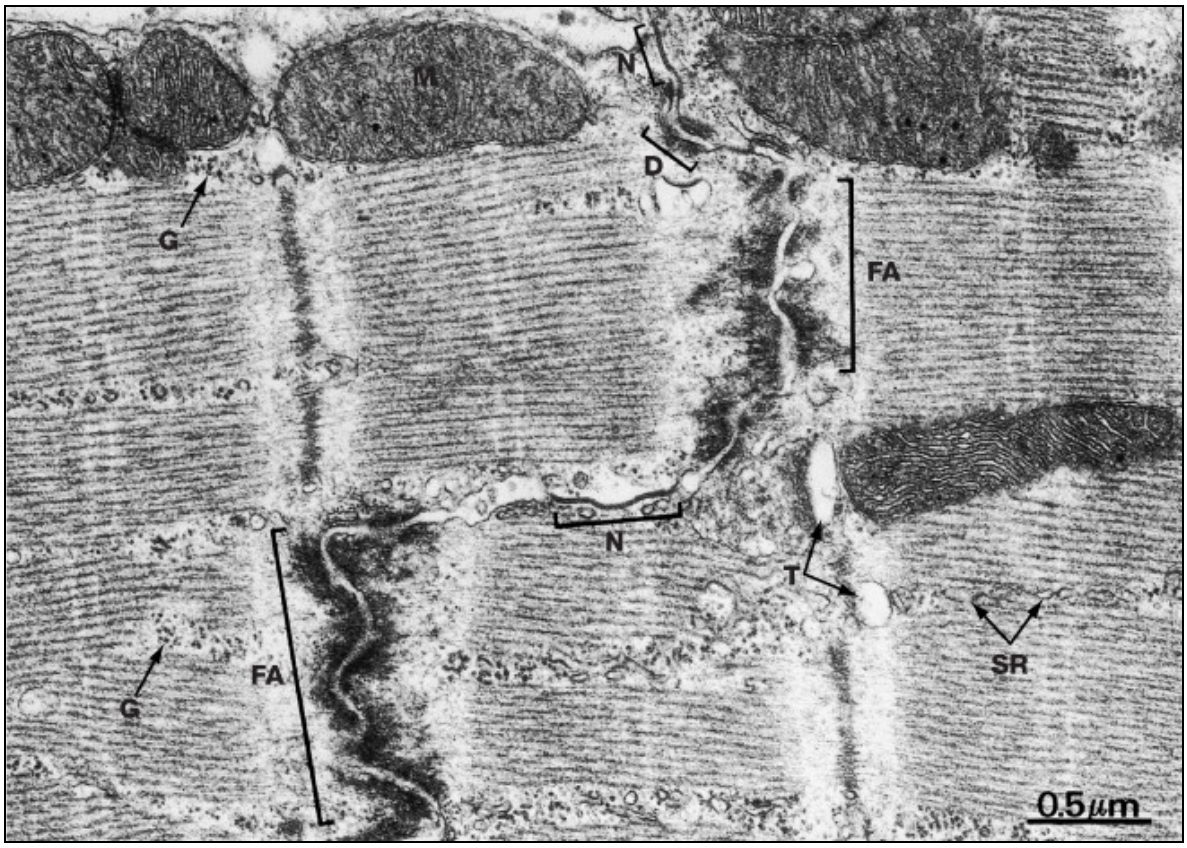

8. № 37’ Проводни влакна на проводната система - сърце (агне). Оцв. с ХЕ

1. Импулсопроводни сърдечно-мускулни клетки (влакна на Пуркиние);
2. Хлабава съединителна тъкан;
3. Съкратителни сърдечно-мускулни клетки.

9. Д Предсърдна ендокринна клетка (надлъжен срез). ТЕМ.

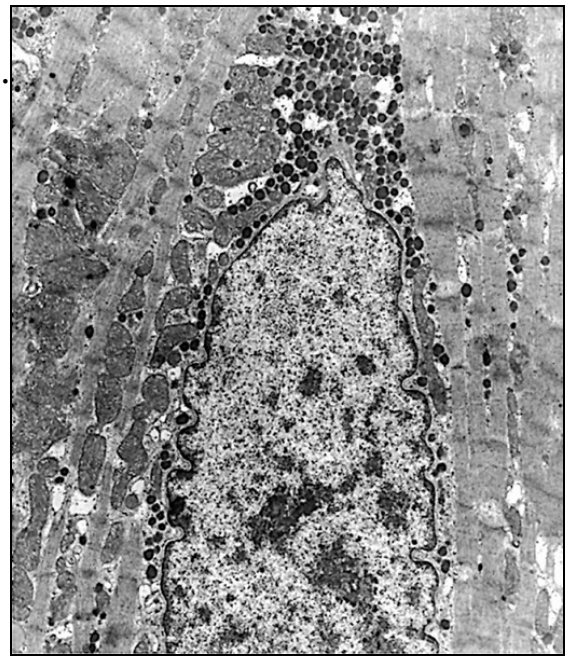

10. № 5 Гладкомускулна тъкан - тънко черво (котка). Оцв. с ХЕ.

1. Гладкомускулни клетки (лейомиоцити, надлъжен срез);
2. Гладкомускулни клетки (лейомиоцити, напречен срез);
3. Ядро на гладкомускулна клетка.

11. **Гладкомускулна клетка (а) и участъци на гладкомускулни клетки (б).** ТЕМ.
1. Ядро; 2. Плътни телца; 3. Митохондрии; 4. Кавеоли.

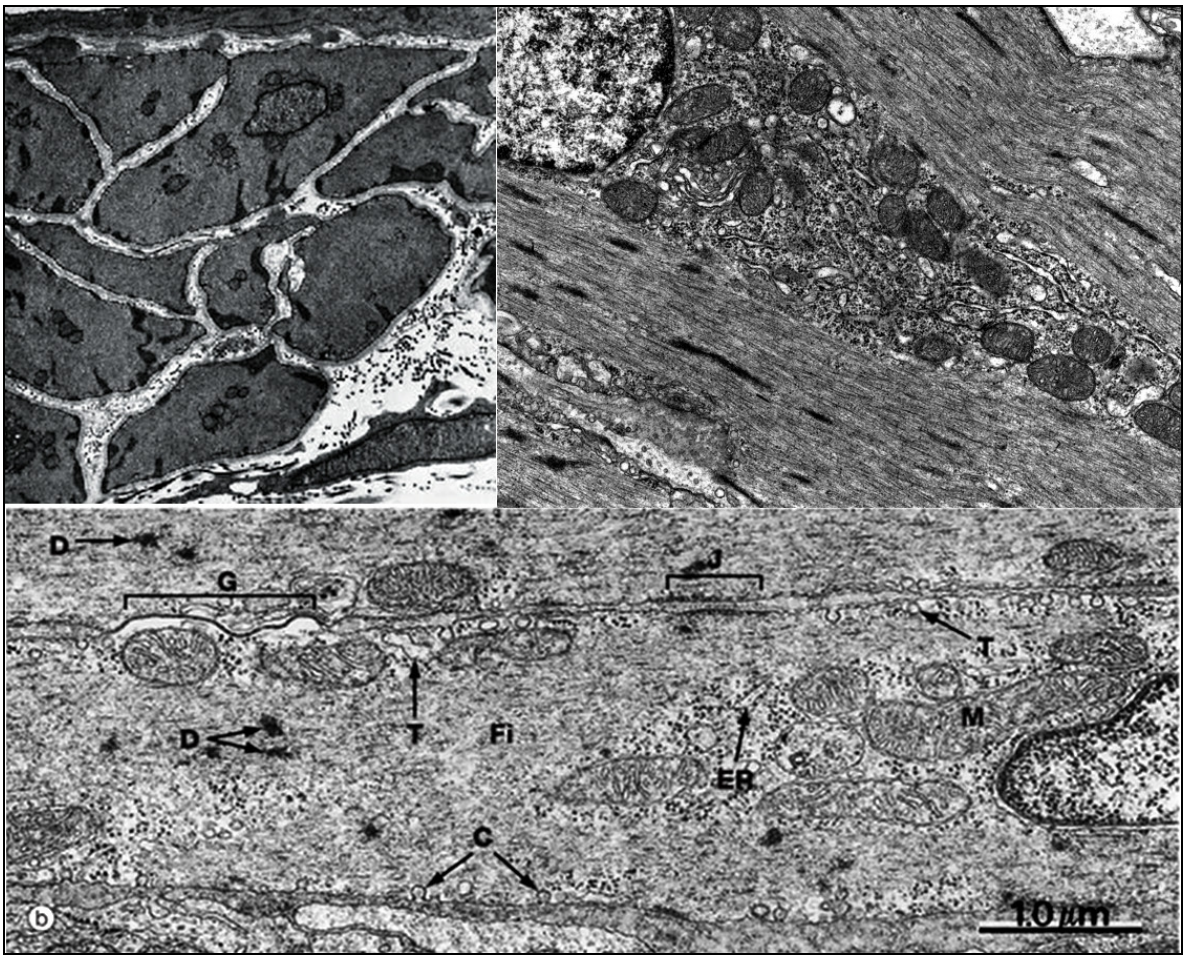

12. Д **Релаксирана и съкратена гладкомускулна клетка.** Схема.

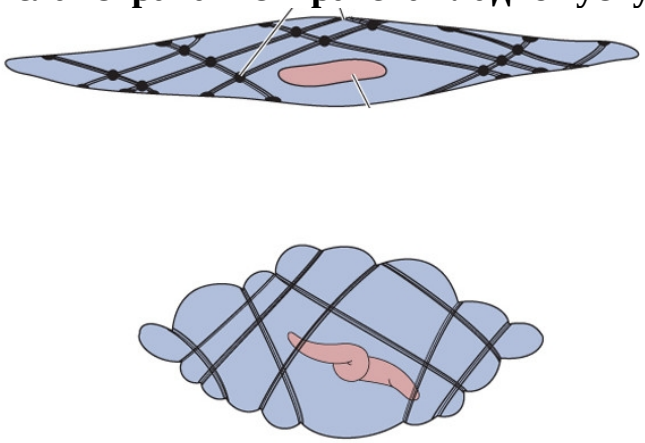

Преподавател:

УПРАЖНЕНИЕ №11

НЕРВНА ТЪКАН

НЕВРОНИ (НЕВРОЦИТИ). НЕВРОГЛИЯ

Въпроси за самоподготовка:

1. Нервна тъкан – определение и разпространение. Клетки на нервната тъкан

2. Неврон – строеж, класификация и функции

3. Невроглия – определение и класификация. Централна и периферна невроглия – строеж, разпространение и функции

1. Д **Взаимоотношения между невроните, различните видове невроглийни клетки, кръвоносните съдове, вентрикулната система и повърхността на мозъка.** Цветна рисунка.

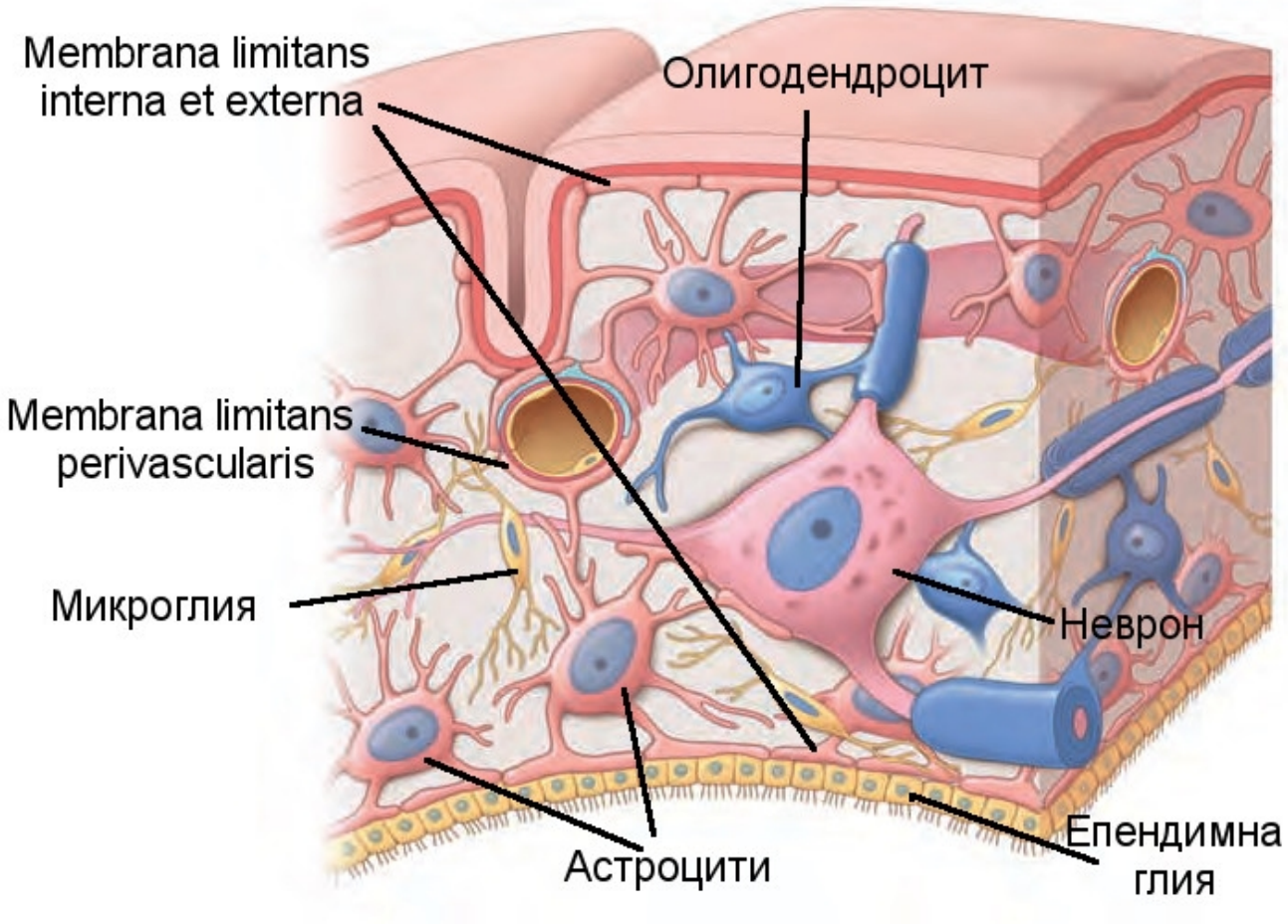

2. № 2 (104) Перикариони на псевдоуниполярни неврони и ганглиеви глиални клетки - гръбначно-мозъчен възел (човек). Оцв. с ХЕ.

1. Тяло (перикарион) на псевдоуниполярен неврон;
2. Ядро на псевдоуниполярен неврон;
3. Сателитни клетки;
4. Снопове от нервни влакна.

3. № 8 Големи мултиполярни звездовидни неврони и миелинови нервни влакна - гръбначен мозък (котка). Импр. по Кахал.

1. Предна колонка (рогче) на гръбначния мозък;
2. Задна колонка (рогче) на гръбначния мозък;
3. Междинна субстанция на гръбначния мозък;
4. Централен канал;
5. Бяло вещество на гръбначния мозък;
6. Големи мултиполярни звездовидни неврони;
7. Миелинови нервни влакна (напречен срез) в сноповете бяло вещество на гръбначния мозък;
8. Аксони на мултиполярните звездовидни мотоневрони (предни коренчета на гръбначно мозъчните нерви);

4. Д **Епендимна глия: Епендимни клетки с реснички.** СЕМ.



5. № 102 Мултиполярни звездовидни неврони (а), епендимоцити (б) и миелинови нервни влакна (в) - гръбначен мозък (човек). Оцв. с ХЕ.

1. Големи мултиполярни звездовидни неврони;
2. Напречно прерязани миелинови нервни влакна ;
3. Междинна субстанция;
4. Централен канал;
5. Епендимни клетки (епендимоцити);

6. № 7 Мултиполярни крушовидни неврони (на Пуркиние) - малък мозък (котка). Импр. по Кахал.

1. Кора на малкия мозък;
2. Бяло вещество на малкия мозък;
3. Мултиполярни крушовидни неврони (клетки на Пуркиние);
4. Малки зърнести неврони.

7. Д **Невроглия: протоплазмен астроцит, фиброзен астроцит, микроглия и олигодендроцити.** Рисунки.

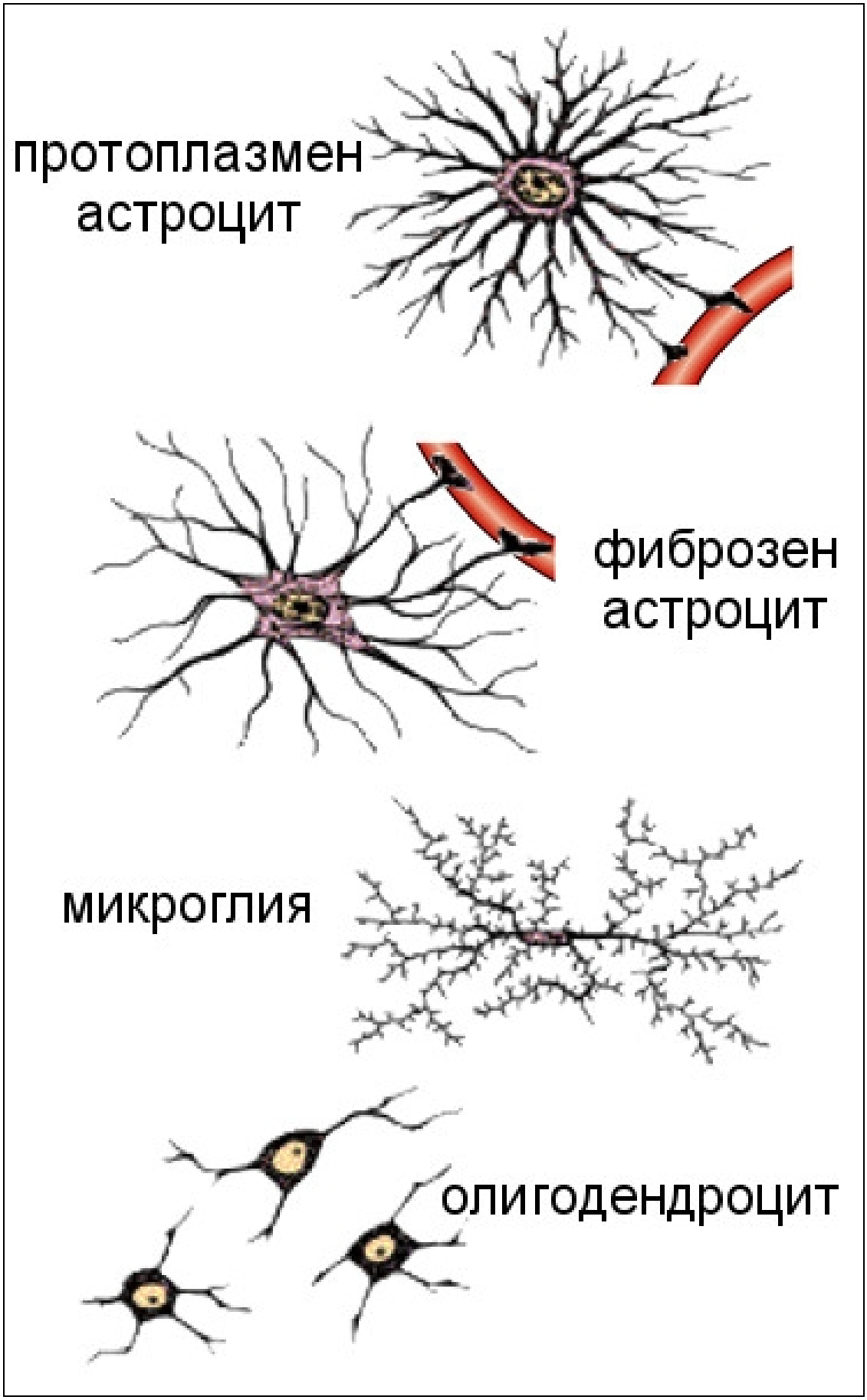

8. № 9 **Мултиполярни пирамидни неврони и протоплазмени астроцити - краен мозък (котка).** Импр. по Кахал.

1. Мултиполярни пирамидни неврони;
2. Протоплазмени астроцити.

9. № 40 **Фиброзни астроцити - краен мозък (котка).** Импр. по Кахал със злато-сублимат.

1. Фиброзни астроцити;
2. Кръвоносен съд;
3. Израстък на фиброзен астроцит, участващ в обрауването на вътрешната гранична мембрана (membrana limitans interna).

10. Д **Олигодендроцити - кора на краен мозък (човек).** Импр. по Кахал. Микроснимка.

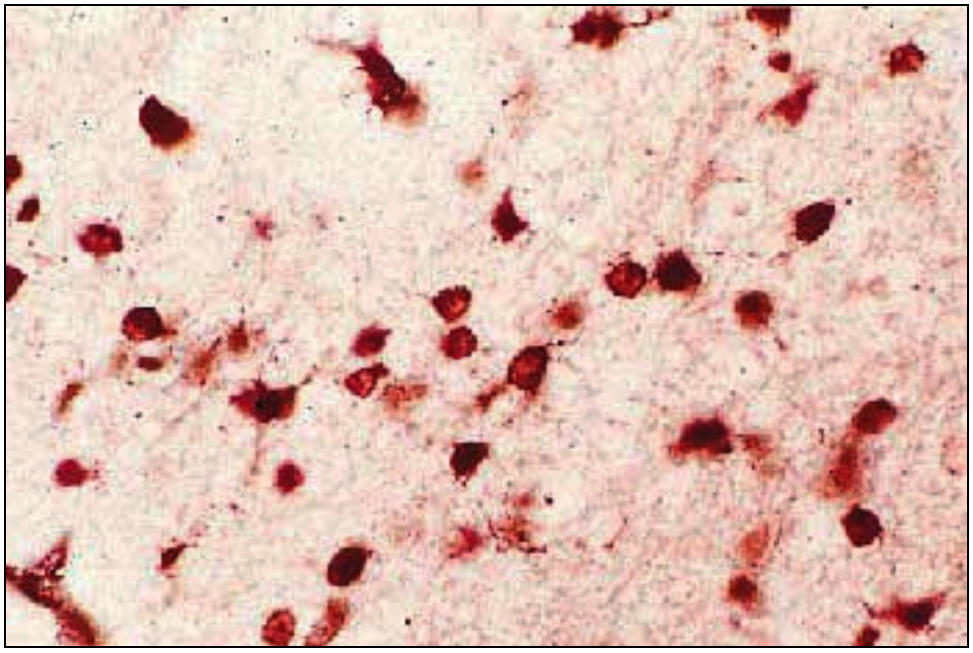

11. **Микроглия - кора на краен мозък.** Сребърна импр. Микроснимка**.**
1. Микроглия.

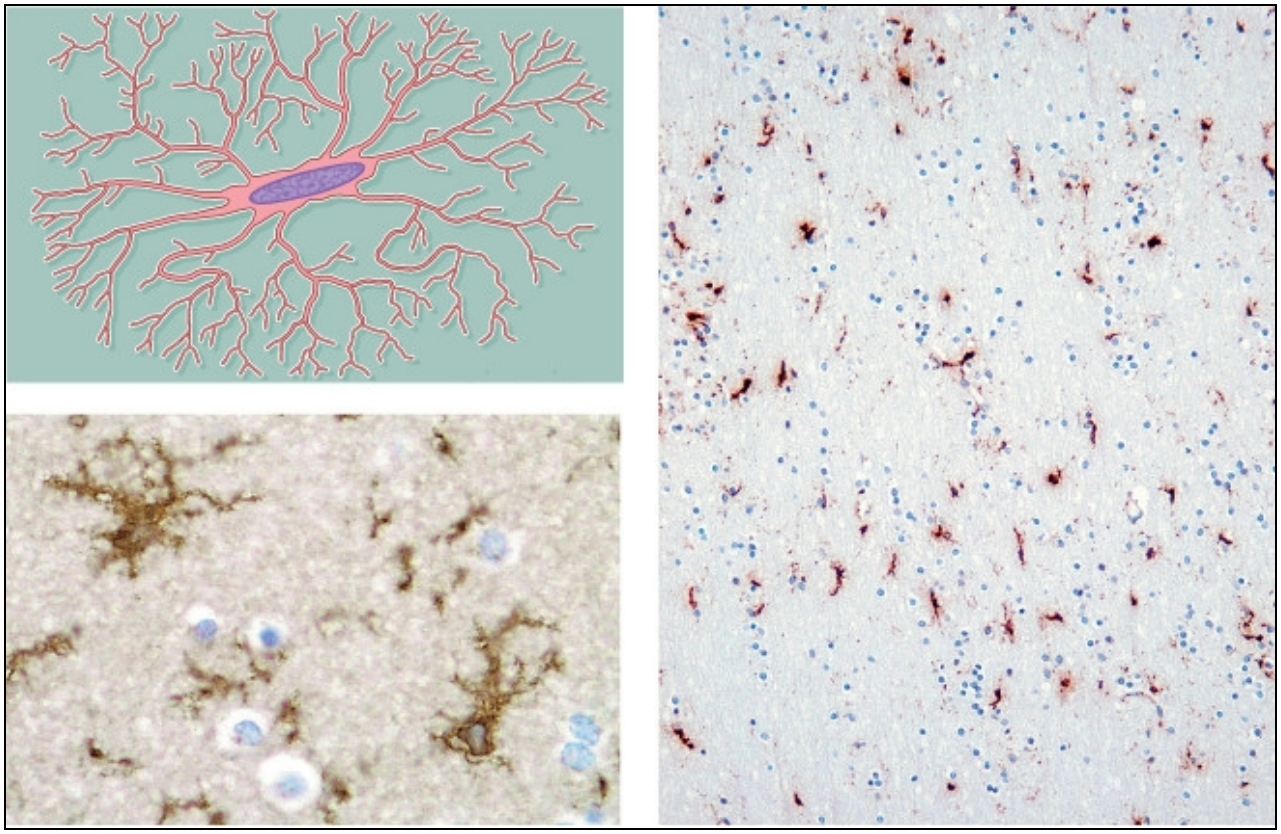

Преподавател:

УПРАЖНЕНИЕ №12

НЕРВНА ТЪКАН
НЕРВНИ ВЛАКНА. НЕРВНИ ОКОНЧАНИЯ

Въпроси за самоподготовка:

1. Амиелинови и миелинови нервни влакна
2. Миелинова обвивка – образуване, строеж и функция.
3. Синапс – класификация, устройство и функция.
4. Ефекторни нервни окончания. Нервно-мускулен синапс. Аксо-вазален синапс.
5. Рецепторни нервни окончания. Некапсулирани и капсулирани рецептори в кожата, опорно-двигателния апарат и вътрешните органи.

1. Д **Образуване на амиелинова (а) и миелинова обвивка (б) от Шванови клетки.** Триизмерна реконструкция.

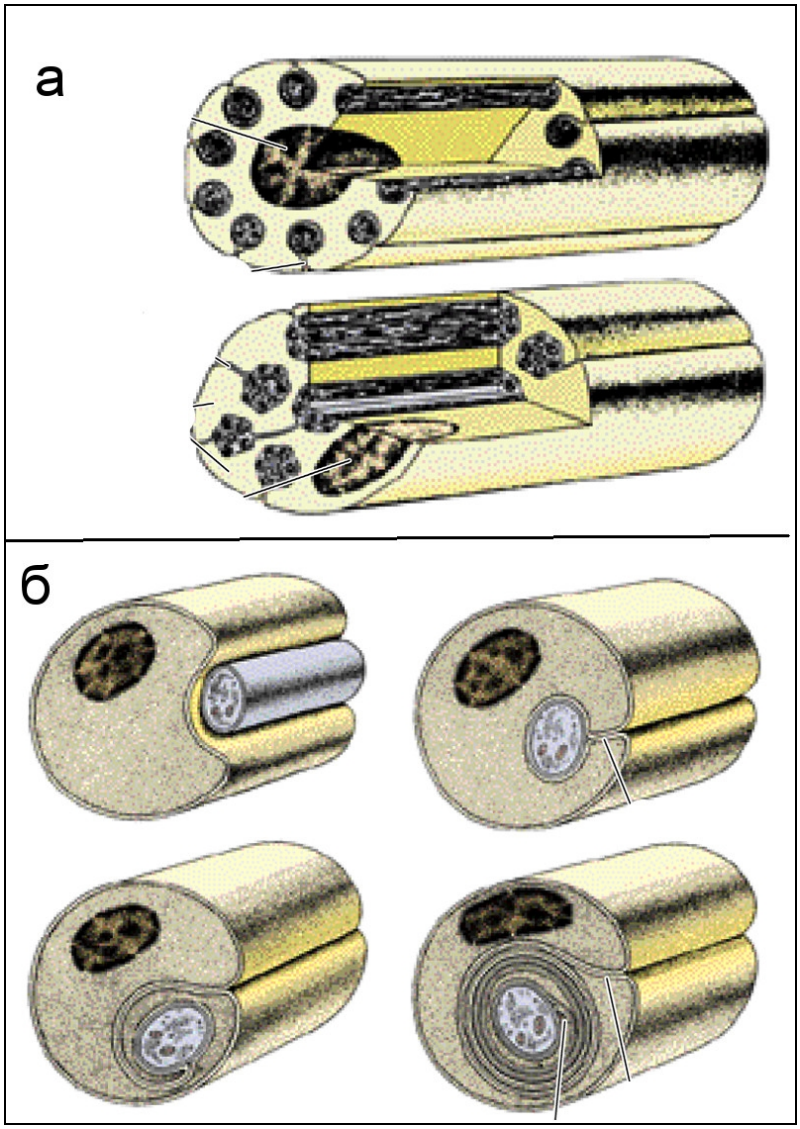

2. **Амиелинови нервни влакна (периферна нервна система).** ТЕМ.

1. Ядро на Шванова клетка; 2. Аксони; 3. Мезаксон.

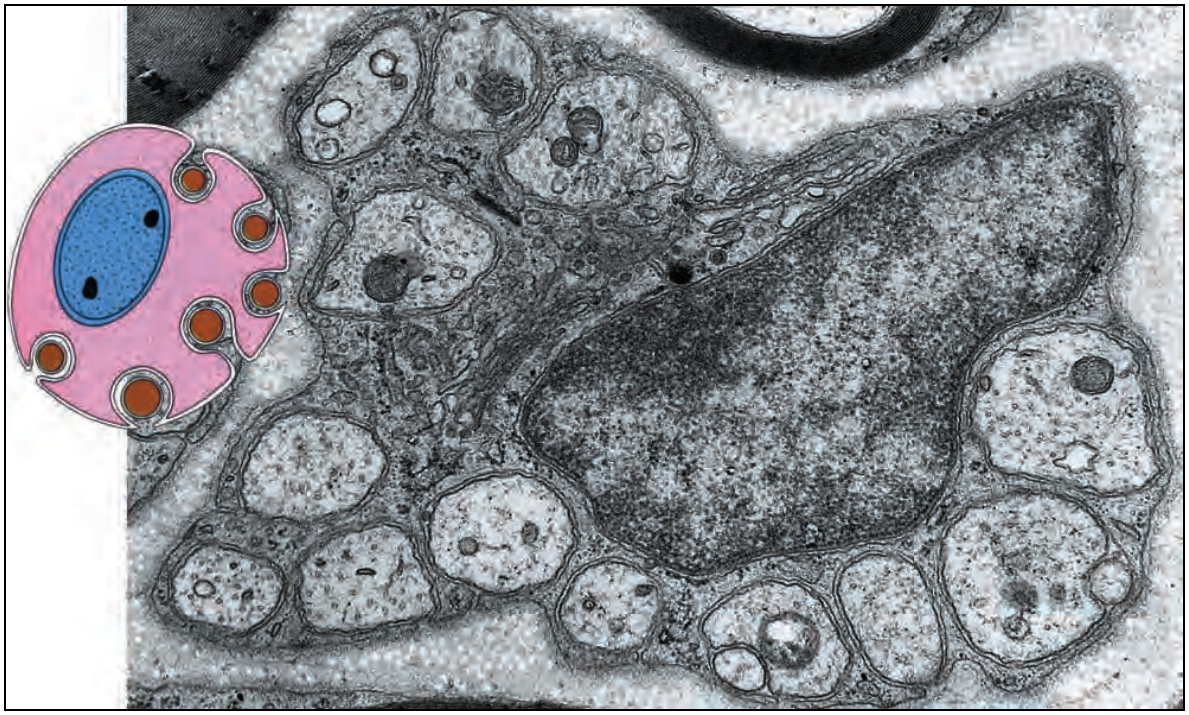

3. „б” **Аксон с образуваща се около него миелинова обвивка (а);миелиново нервно влакно (б) (периферен нерв).** ТЕМ.

1. Ядро на Шванова клетка; 2. Базална ламина на Шванова клетка; 3. Външен мезаксон; 4. Вътрешна цитоплазма на Шванова клетка; 5. Вътрешен мезаксон; 6. Аксоплазма.

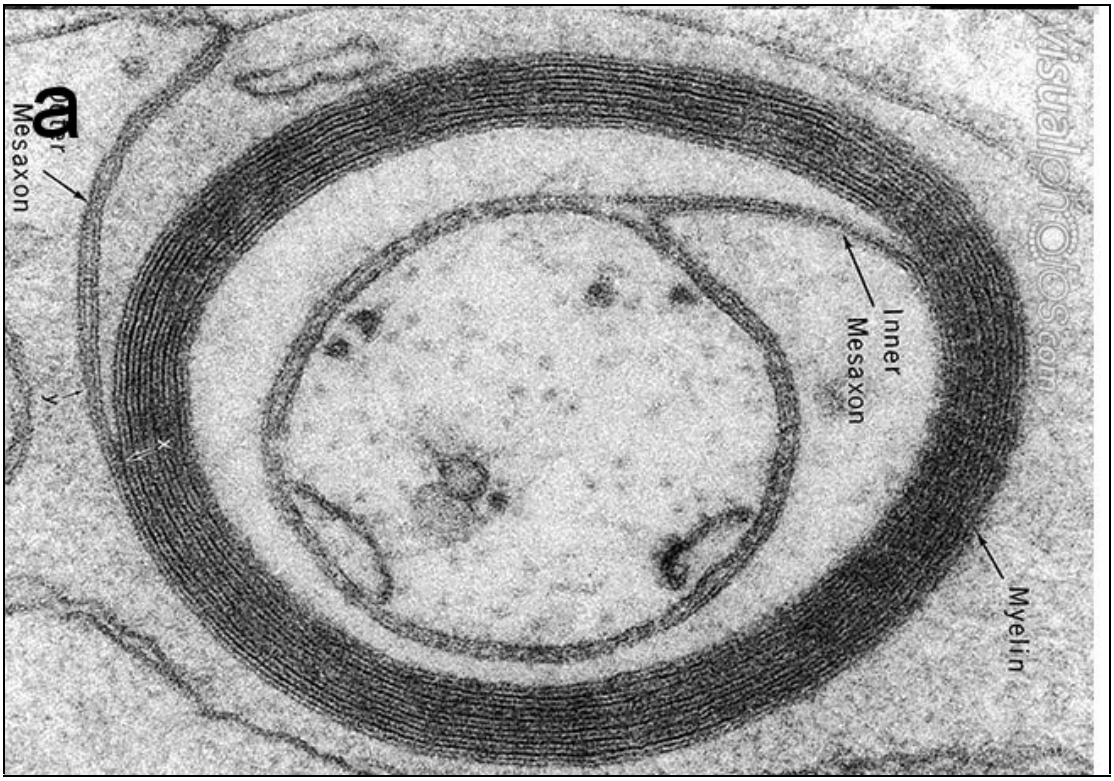

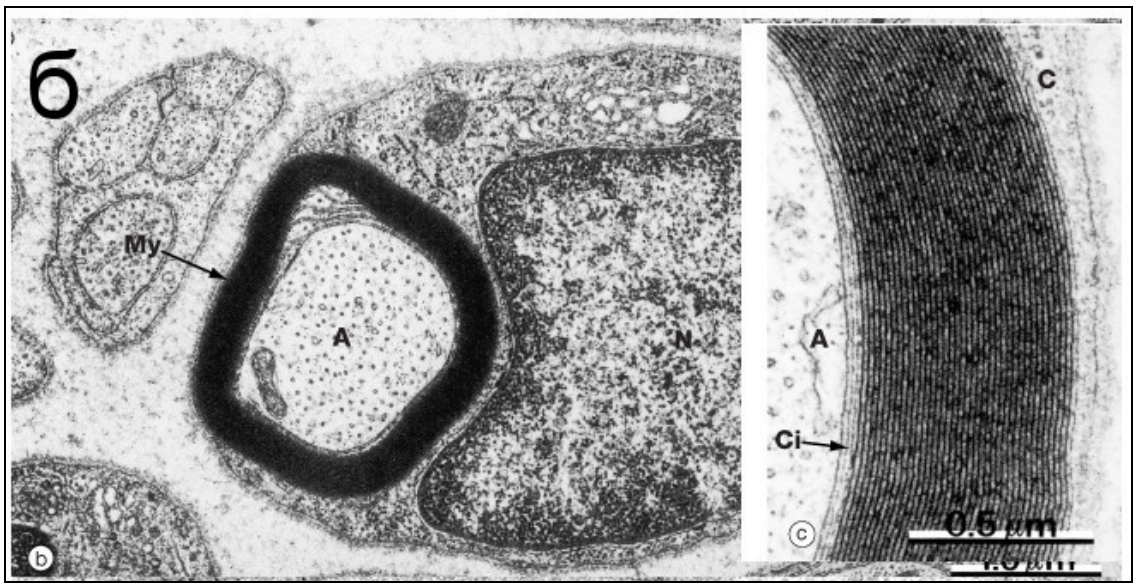

4. № 38 Прищъпвания на Ранвие в миелинови нервни влакна - разнищен периферен нерв (жаба). Импр. с осмиев тетроксид.

1. Прищъпване на Ранвие;
2. Насечки на Шмид-Лантерман.

5. "а" Синапси: аксодендритен (а). ТЕМ. **Специален метод на изтъкване,** ЕМ **(б).**

1. Пресинаптично уплътнение (пресинаптична мембрана);
2. Синаптична цепка;
3. Постсинаптично уплътнение (постсинаптична мембрана);
4. Синаптични везикули;
5. Митохондрий;
6. Перисинаптични (терминални) астроцити.

6. Д **Мионеврален синапс (моторна плочка).** Триизмерна реконструкция.

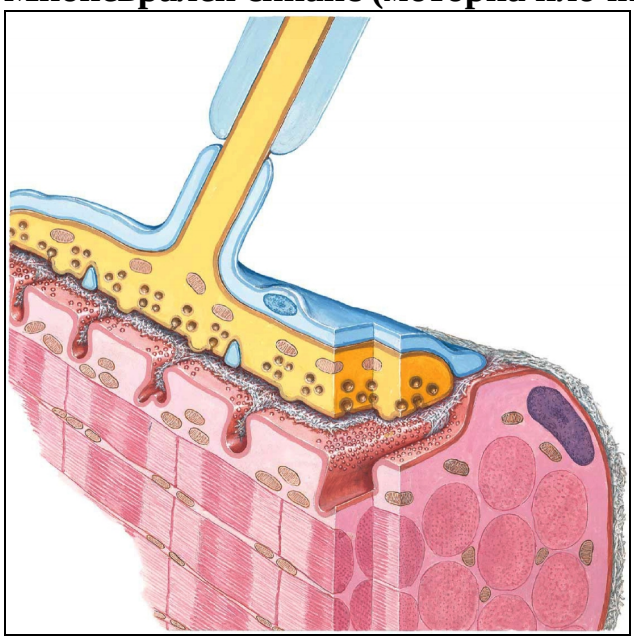

7. № 39 **Моторна плочка - език (котка).** Импр. по Кахал.

1. Напречно-набраздено мускулно влакно;
2. Аксон на мотоневрон;
3. Терминална арборизация;
4. Моторни плочки.

8. Д **Секреторно нервно окончание - infundibulum на хипофиза.** ТЕМ.

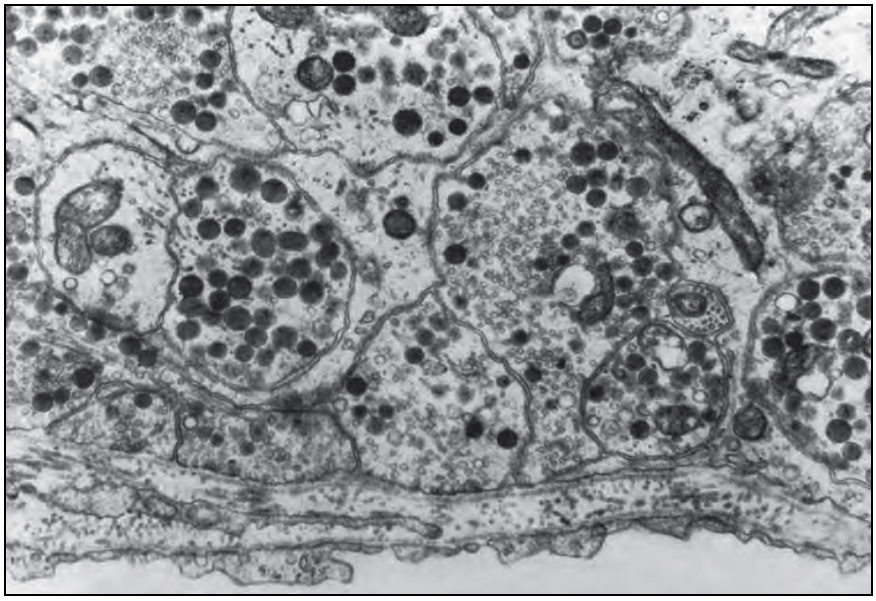

9. Д **Сетивни нервни окончания.** Схема и Микроснимки.
А. Меркелов диск; В. Телце на Meissner; С. Телце на Vater-Paccini; D. Свободни нервни окончания; Е. Телце на Ruffini; F. Колба на Krause; G. Мускулно вретено; Н. Сухожилен орган на Golgi; I. Телце на Golgi-Mazzoni.

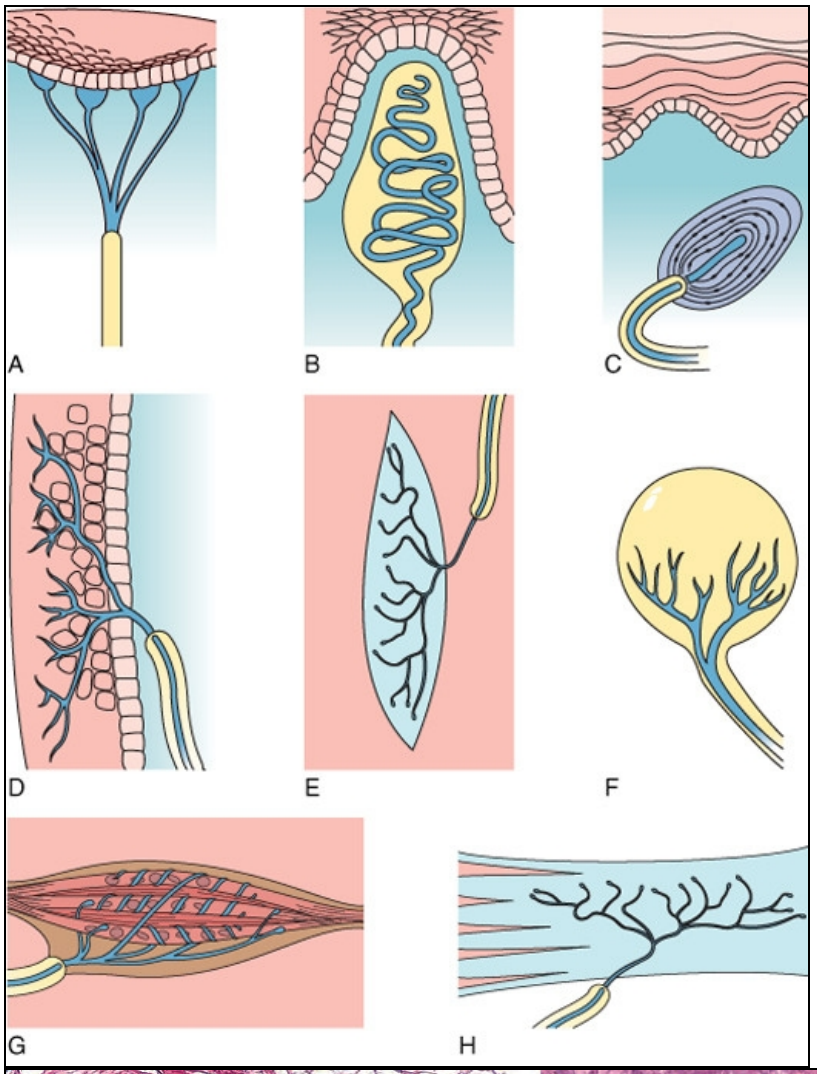

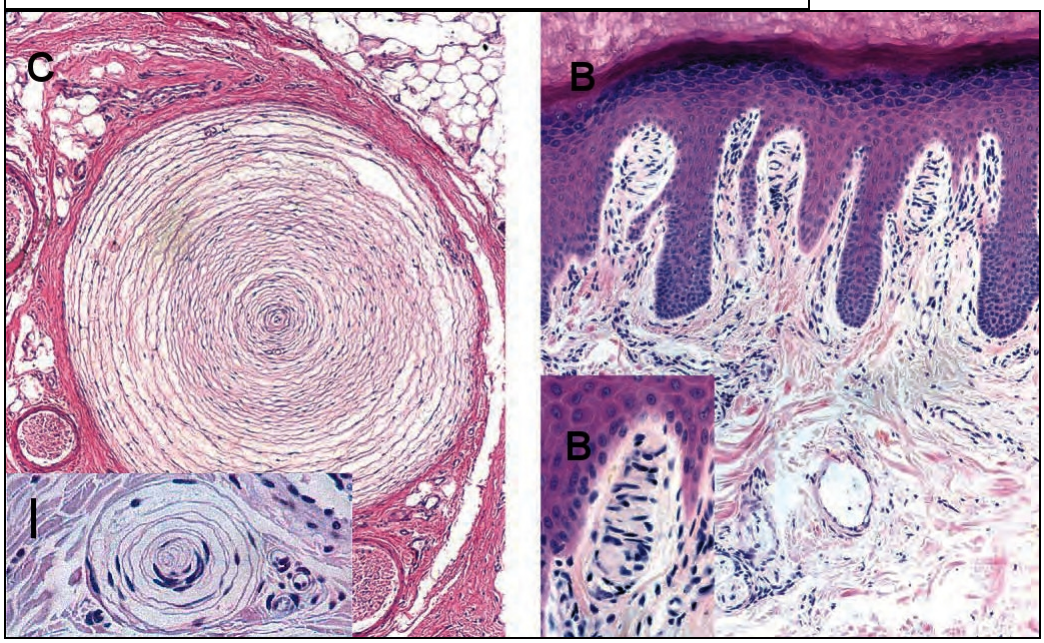

10. № 23 Кожа от пръст (човек). Оцв. с ХЕ.

а. Телце на Майснер
б. Телце на Фатер - Пачини

а	**б**

Преподавател:

УПРАЖНЕНИЕ № 13

ОБЩА ЕМБРИОЛОГИЯ.ОБРАЗУВАНЕ И РАЗВИТИЕ НА ЧОВЕШКИЯ ЗАРОДИШ

ПРОГЕНЕЗИС: СПЕРМАТОГЕНЕЗА И ОВОГЕНЕЗА. ЦИКЛИЧНИ ПРОМЕНИ В ЕНДОМЕТРИУМА НА ЖЕНАТА

Въпроси за самоподготовка:

1. Гаметогенеза – определение. Мейоза. Особености на гаметогенезата при жената и при мъжа.
2. Сперматогенеза. Характеристика и етапи на сперматогенезата. Спермиогенеза. Спермиация.
3. Сперматозоиди – строеж и функция.
4. Овогенеза. Характеристика и основни етапи на овогенезата.
5. Хормонален, овариален и маточен цикъл при жената. Овулация.

1. № 69 Семенни каналчета -семенник (човек). Оцв. с ХЕ.

1. Сперматогонии;
2. Сперматоцити от I ред;
3. Сперматоцити от II ред;
4. Ранни сперматиди;
5. Късни сперматиди;
6. Сперматозоиди;
7. Базална част на Сертолиеви клетки;
8. Прилуменна част на Сертолиеви клетки;
9. Лайдигови клетки.

2. Д **Сегмент от семенно каналче - взаимоотношения между клетка на Сертоли и сперматогенни клетки (а); сперматогенни клетки (б).**
Триизмерна реконструкция (а) и микроснимка (б).

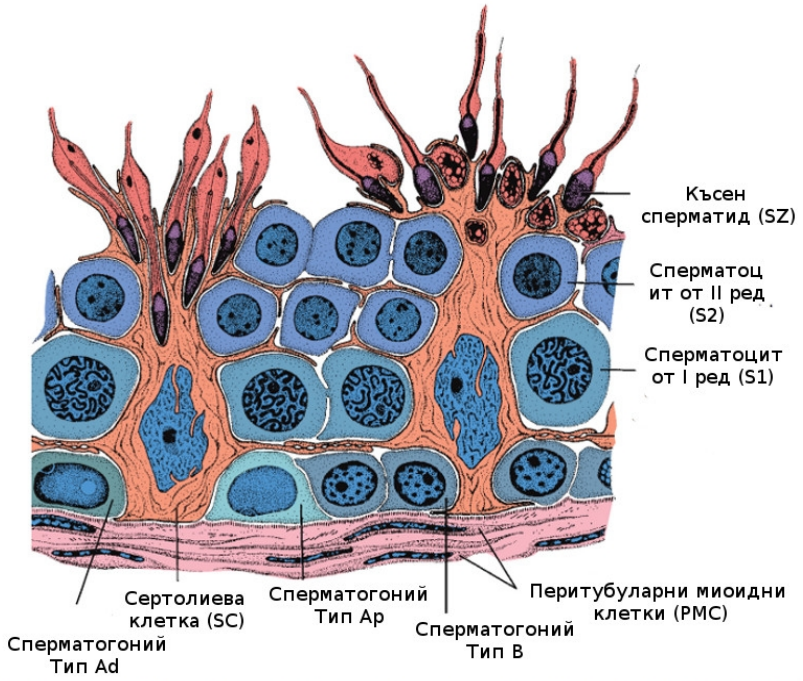

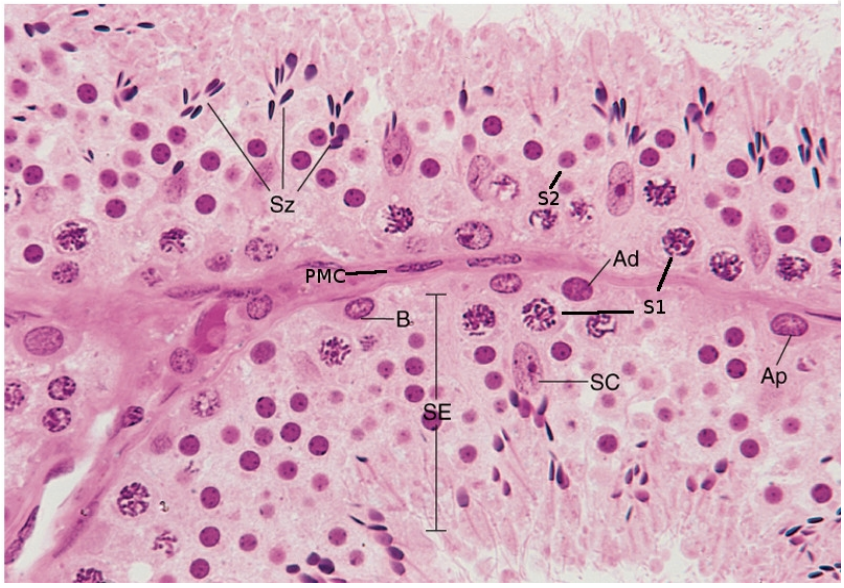

3. № 18 **Сперматозоиди - натривка от семенна течност (сперма) на човек.**
Оцв. с ХЕ.

4. Д **Сперматозоиди (човек).** Микроснимка (а), триизмерна реконструкция (б), TEM (в) и CEM (г).

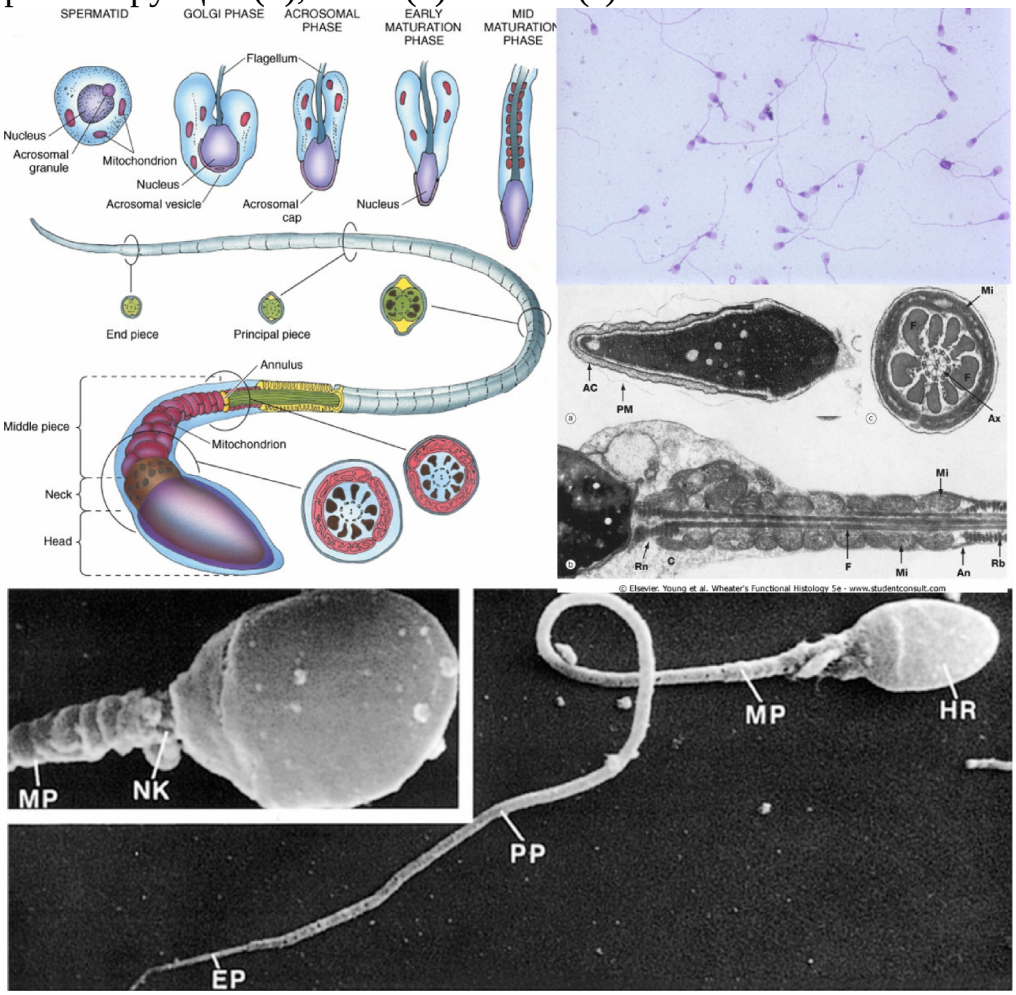

5. Д **Сперматозоид (човек) - напречни срезове на различни нива.** Схема и TEM.

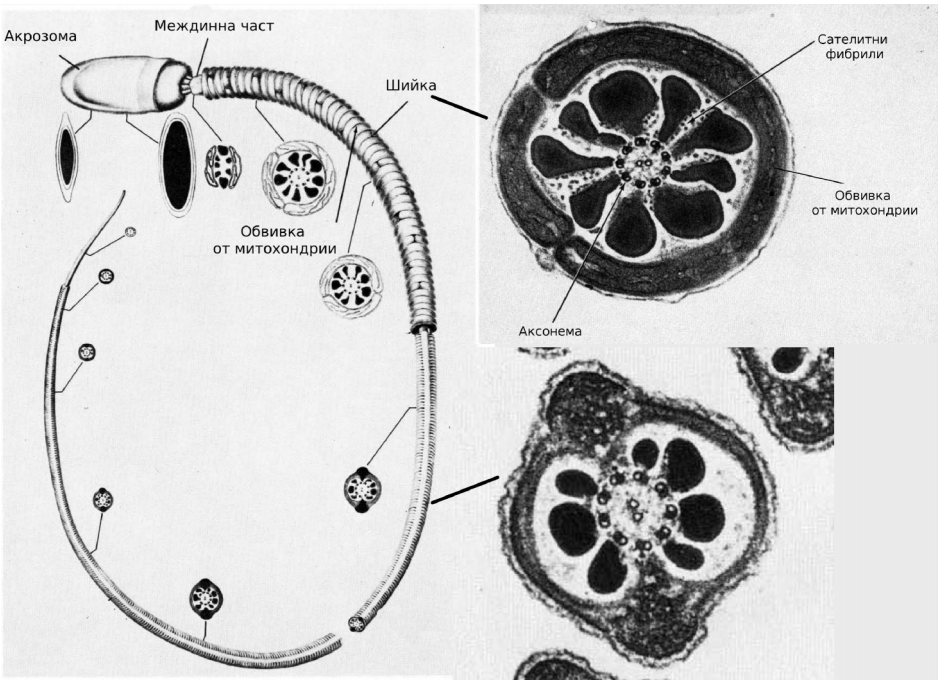

6. Д **Примордиален , първичен униламинарен и мултиламинарен, вторичен и третичен (зрял, Граафов) фоликул - яйчник.** Схематично представяне.

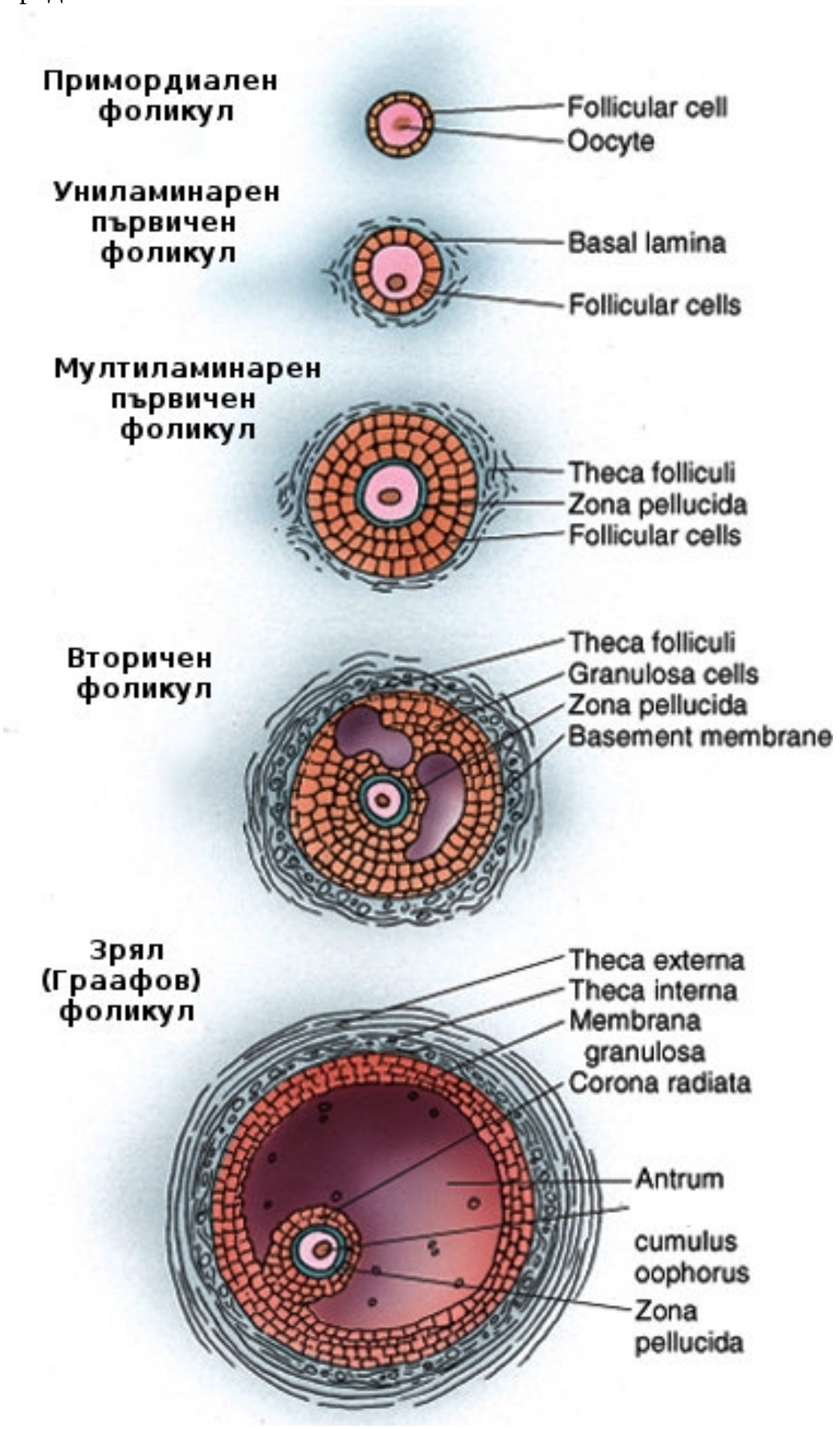

7. № 3 **Фоликули - от примордиален до зрял ; жълто тяло - яйчник (котка).** Оцв. с ХЕ.

1. Примордиален фоликул; 2. Първичен униламинарен фоликул; 3. Първичен мултиламинарен фоликул; 4. Вторичен фоликул; 5. Граафов фоликул; 6. Фоликуларни клетки; 7. Яйценосно хълмче (cumulus oophorus); 8. Antrum foliculi с liquor foliculi; 9. Zona pellucida;
10. Овоцит; 11. Theca foliculi interna; 12. Theca foliculi externa; 13. Corpus luteum; 14. Corpus albicans; 15. Атретичен фоликул; 16. Интерстициални жлези.

8. **Участък от овоцит, блестяща зона и фоликуларни клетки.** СЕМ (а) и ТЕМ (б).

1. Овоцит; 2. Zona pellucida; 3. Фоликуларни клетки.

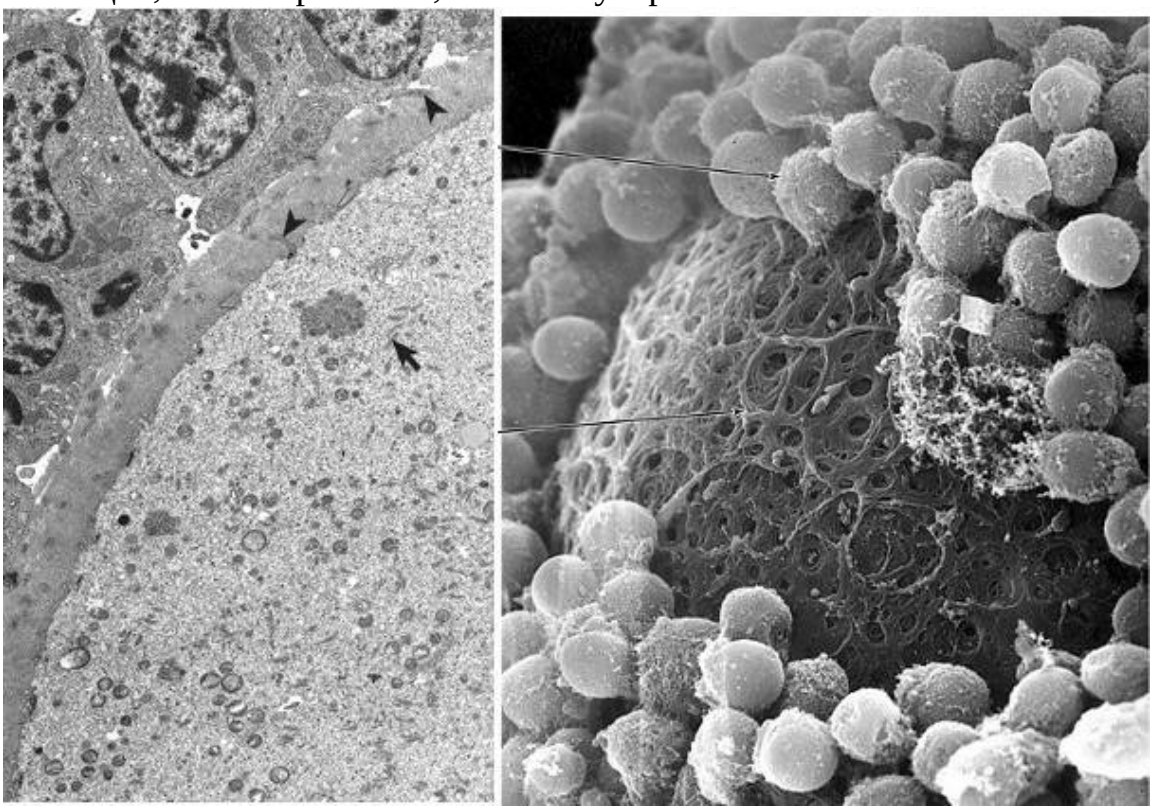

9. **Ендометриум в различни фази от менструалния цикъл (човек).** Оцв. с ХЕ. Микроснимки.

1. Пролиферативна (фоликуларна) фаза;
2. Секреторна (лутеална) фаза;
3. Десквамативна (менструална) фаза.

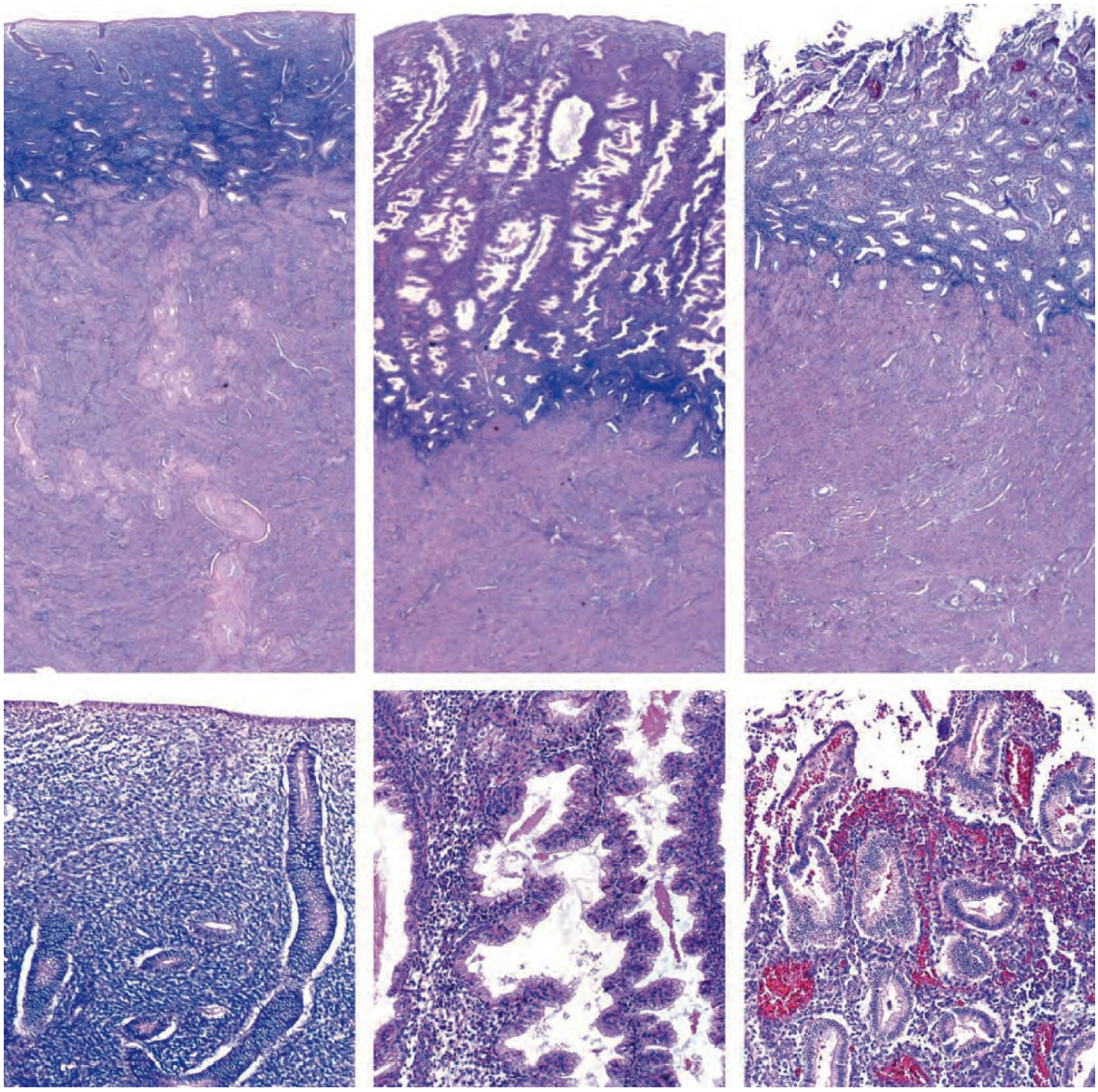

Преподавател:

УПРАЖНЕНИЕ №14

ПЪРВА - ОСМА СЕДМИЦА ОТ РАЗВИТИЕТО. ПЛАЦЕНТАЦИЯ И ПЛАЦЕНТА. ПЪПНА ВРЪВ. АМНИОН

Въпроси за самоподготовка:

1. *Инсеминация. Оплождане. Асистирана репродукция - понятие и методи. Контрацепция.*
2. *Етапи в пренаталното развитие на човека.*
3. *Дробене и имплантация.*
4. *Втора седмица от развитието. Образуване на двуслоен зародишев диск. Развитие на трофобласта.*
5. *Трета седмица от развитието. Образуване на трислоен зародишев диск (гаструлация).*
6. *Развитие и производни на ектодермалния зародишев лист. Неврулация.*
7. *Развитие и производни на мезодермалния зародишев лист. Производни на медиалната, интермедиерната и латералната мезодерма. Сомити.*
8. *Развитие и производни на ендодермалния зародишев лист.*
9. *Промени във формата на зародиша. Формиране на тялото на плода.*
10. *Развитие и производни на трофобласта. Хорион. Жълтъчно мехурче. Алантоис. Амнион.*
11. *Плацентация и плацента. Пъпна връв.*
12. *Критични периоди в развитието на ембриона и плода. Фактори, увреждащи ембриона и плода. Тератогенеза. Многоплодие и близнаци.*

1. Д **I-VIII седмица от развитието.** Снимки, схеми, триизмерни реконструкции, микроснимки, СЕМ.

Разгледайте материалите за демонстрация! На следващите схеми отбележете приблизителния стадий от развитието и/или обозначете със съответния номер частите и структурите от развиващия се зародиш, които са изобразени на схемата.

<u>I-ва седмица от развитието:</u>

1. Мъжки и женски пронуклеуси;
2. Полярни телца;
3. Zona pellucida;
4. Бластомери;
5. Външна клетъчна маса (трофобласт);
6. Вътрешна клетъчна маса (ембриобласт);
7. Бластоцистна кухина.

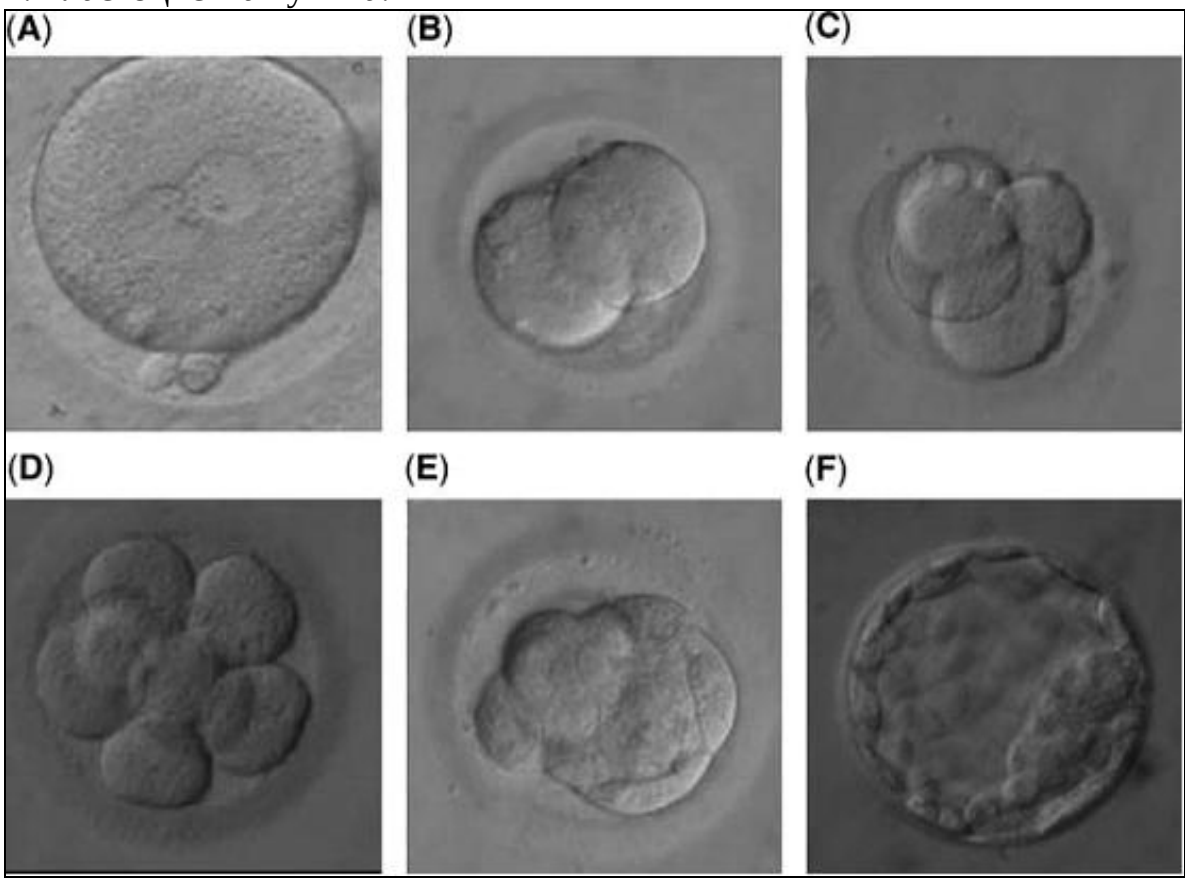

II-ра седмица от развитието:

Ден 9

1. Епибласт
2. Хипобласт
3. Амниално мехурче
4. Първично жълтъчно мехуре
5. Цитотрофобласт
6.Синцитиотрофобласт
7. Екзоцеломна (Хойзерова) мембрана
8. Разширени кръвоносни съдове на ендометриума
9. Трофобластни лакуни

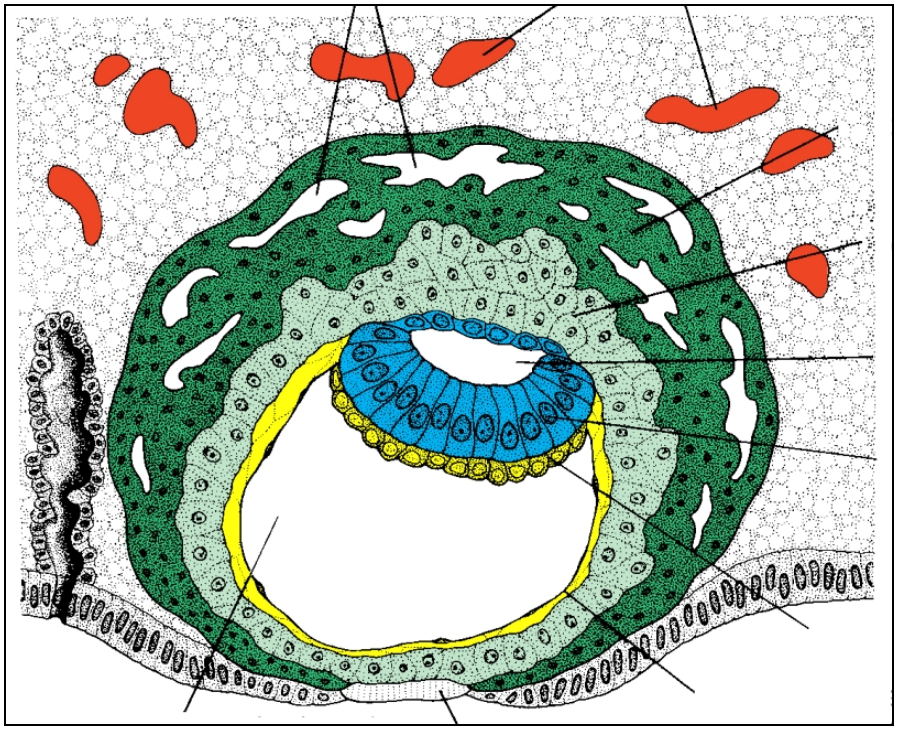

Ден 12

1. Епибласт;
2. Хипобласт;
3. Амниално мехурче;
4. Първично жълтъчно мехуре;
5. Цитотрофобласт;
6.Синцитиотрофобласт;
7. Екзоцеломна кухина с екстраембрионален мезенхим;
8. Спланхноплевра на екстраембрионалния мезенхим;
9. Соматоплевра на екстраембрионалния мезенхим.

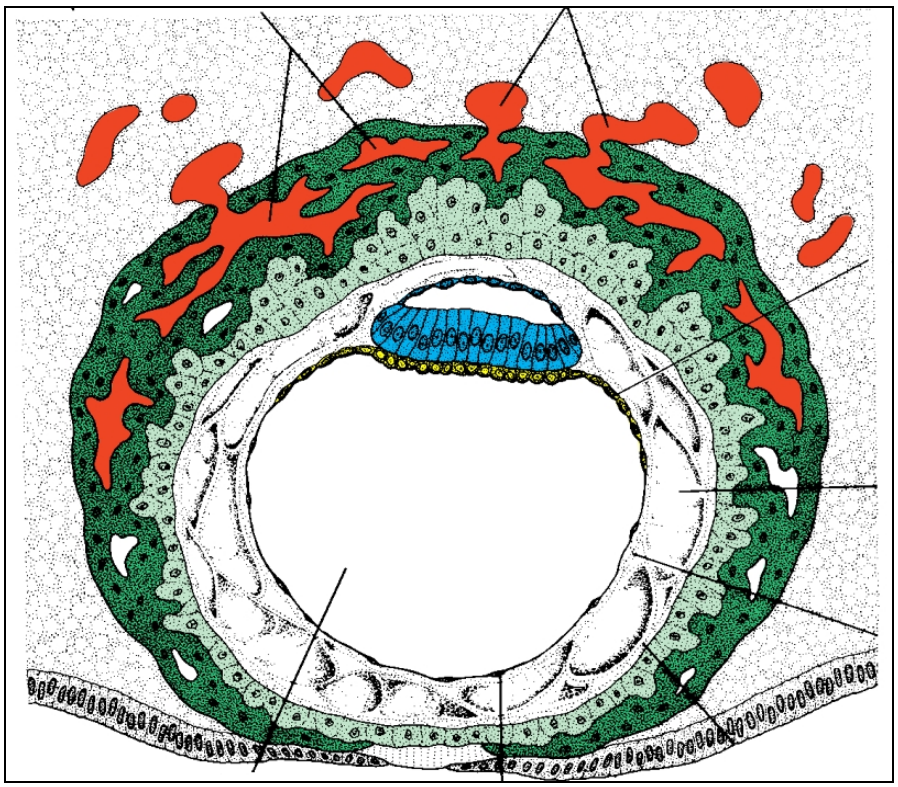

Ден 13

1. Амниално мехурче;
2. Вторично жълтъчно мехуре;
3. Букофарингеална мембрана;
4. Екзоцеломна киста (остатък от първичното жълтъчно мехурче);
5. Първични хориални вили на chorion frondosum;
6.Екстраембрионална соматоплевра (хориална плоча);
7. Екзоцеломна кухина;
8. Chorion leave;
9. Зародишна „дръжка”;
10. Трофобластни лакуни.

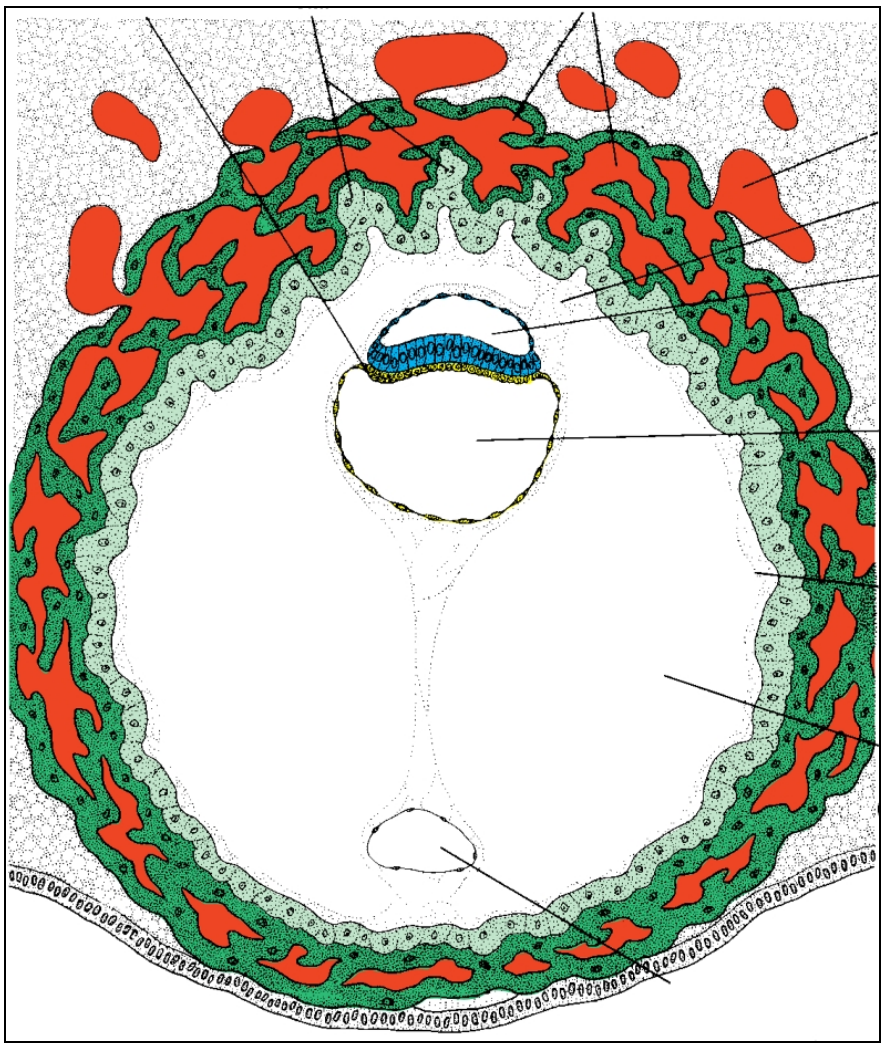

III-VIII седмица от развитието:

Ден 16

1. Букофарингеална мембрана;
2. Първичен (Хензенов) възел;
3. Първична ивица;
4. Клоакална мембрана.

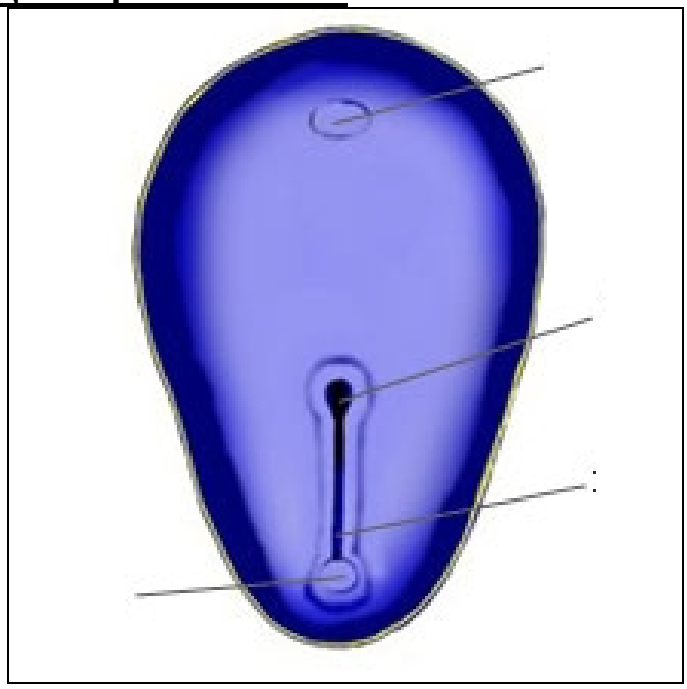

1. Първичен (Хензенов) възел;
2. Първична ивица;
3. Ектодерма;
4. Мигриращи мезенхимни клетки (мезобласт);
5. Клетки на ембрионалната ендодерма, заместващи хипобласта.

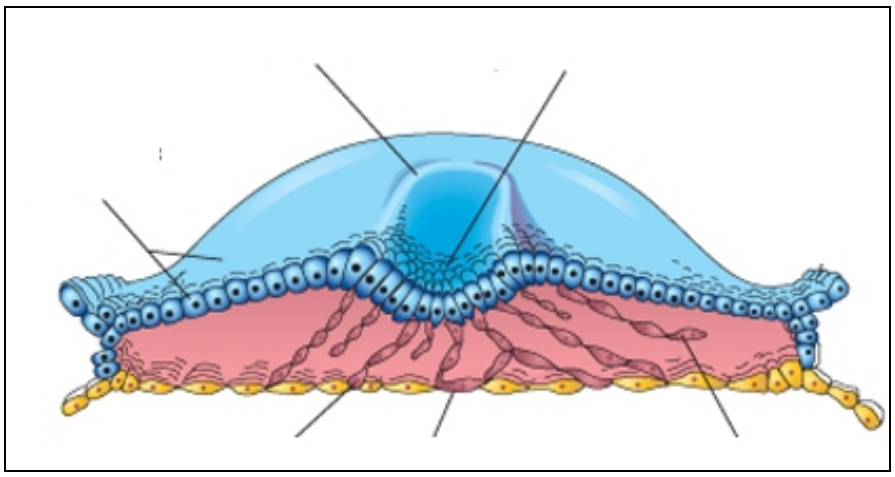

Ден 20

1. Нервна тръба 2. Нотохорда 3. Соматична ектодерма 4. Ендодерма 5. Медиална мезодерма (сомити) 6. Интермедиерна мезодерма 7. Соматична латерална мезодерма 8. Спланхникова латерална мезодерма 9. Аорта.

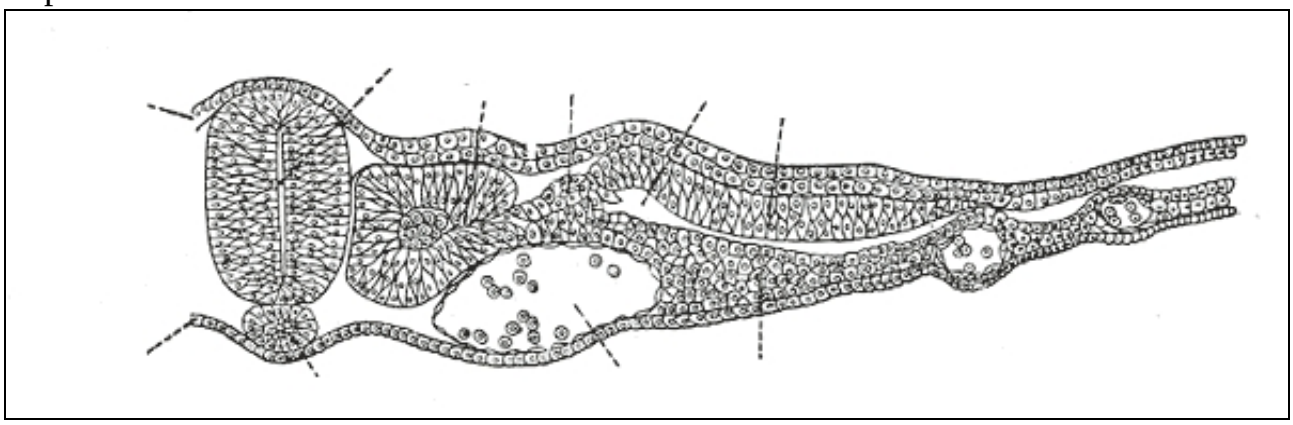

Ден 19-24
Неврулация

1. Сомити;
2. Neuroporus anterior;
3. Neuroporus posterior.

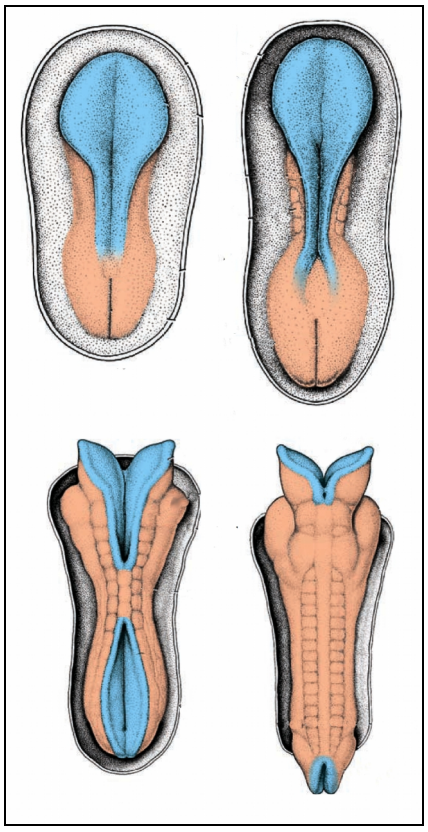

Ден 24

1. Амнион;
2. Предно черво;
3. Букофарингеална мембрана;
4. Клоакална мембрана;
5. Сърдечен зачатък;
6. Екстраембрионална мезодерма;
7. Жълтъчно мехурче;
8. Ектодерма;
9. Задно черво;
10. Алантоис.

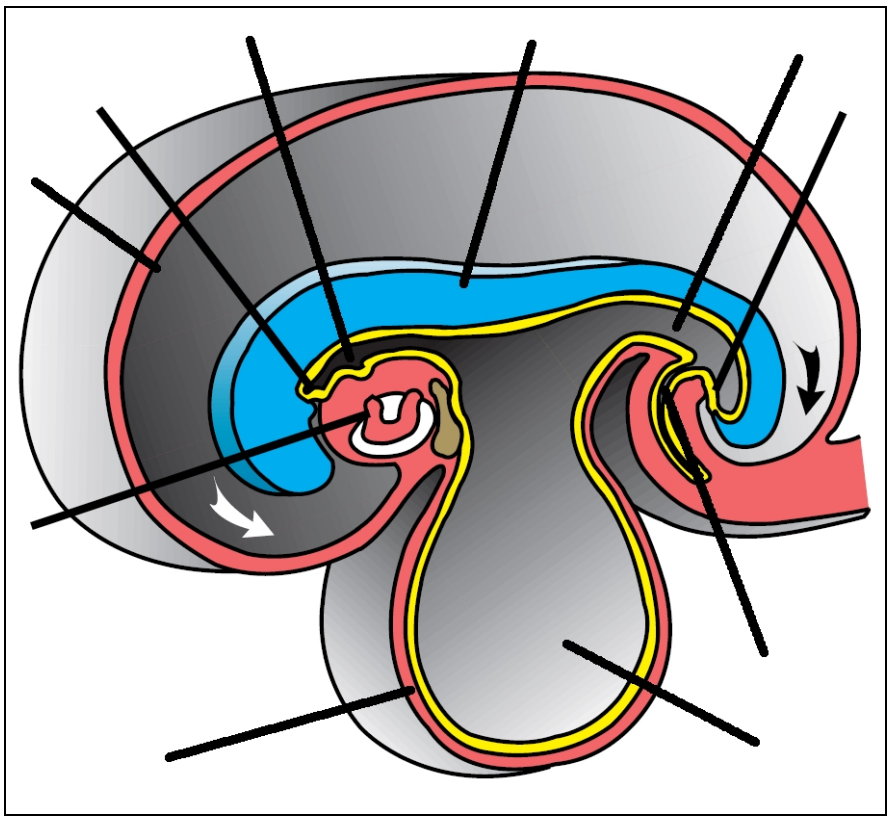

Ден 28

Схема на зародиш с производни на ендодермата – предно, средно и задно черво

1. Амнион;
2. Предно черво;
3. Букофарингеална мембрана;
4. Клоакална мембрана;
5. Сърдечен зачатък;
6. Екстраембрионална мезодерма;
7. Жълтъчно мехурче;
8. Ductus omphaloentericus;
9. Ектодерма;
10. Задно черво;
11. Алантоис.

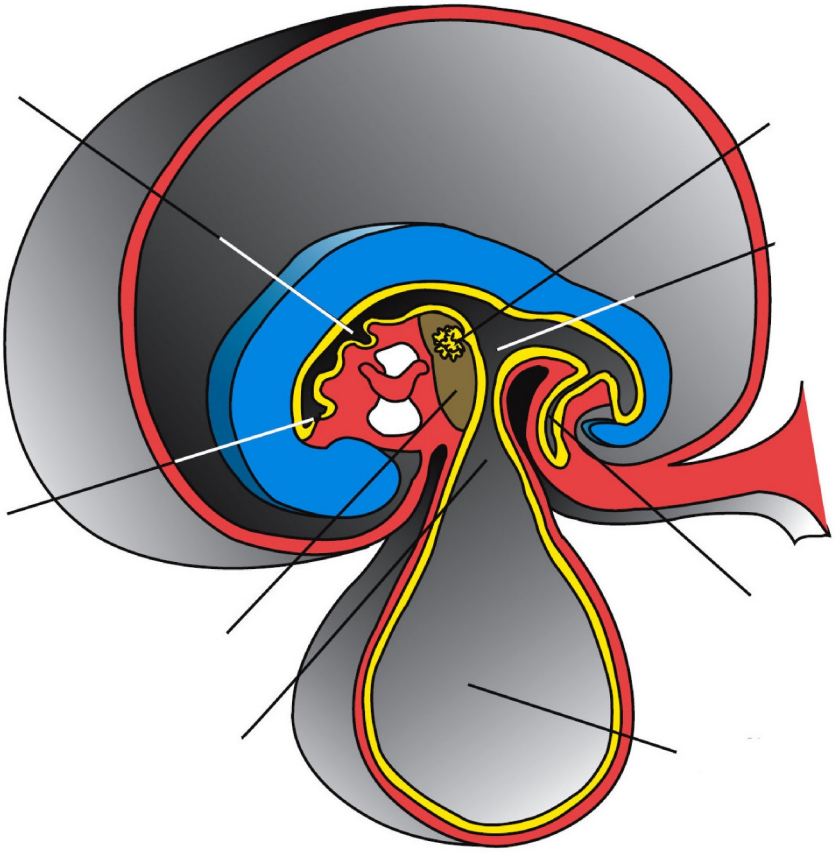

2. **№1Е Д** **Зародиш/плод II-III месец (човек). Надлъжен срез.** Оцв. с ХЕ.
3. **№15Е Д** **Зародиш/плод II-III месец (човек). Напречен срез.** Оцв. с ХЕ.
4. **№20Е Д** **Фетус III-IV месец (човек). Кос срез.** Оцв. с ХЕ.

5. №3Е Хориални вили /въси/ (човек). Оцв. с ХЕ.

1. Синцитиотрофобласт;
2. Цитотрофобласт;
3. Мезенхим;
4. Децидуални клетки .

6. № 20 Плацента (човек). Оцв. с ХЕ.

1. Хориална плоча;
2. Плацентарни вили от втори и трети порядък;
3. Ендометриум (decidua basalis);
4. Синцитиотрофобласт;
5. Пихтиеста съединителна тъкан;
6. Плацентарни съдове.

7. № 31 Пъпна връв (човек). Оцв. с ХЕ.

1. Амнион;
2. Пихтиеста съединителна тъкан (Вартонова пихтия);
3. V. umbilicalis;
4. Aa. umbilicales.

Преподавател:

Източници за фигурите и снимките:

1. Gartner LP, Hiatt JL. Color textbook of histology. Saunders/Elsevier; 2007.

2.Eppig JJ, Wigglesworth K. Development of Mouse and Rat Oocytes in Chimeric Reaggregated Ovaries after Interspecific Exchange of Somatic and Germ Cell Components [Internet]. [date unknown];[cited 2012 Aug 31] Available from: http://www.biolreprod.org

3. Ross MH, Pawlina W. Histology : a text and atlas : with correlated cell and molecular biology. Philadelphia: Wolters Kluwer/Lippincott Williams & Wilkins Health; 2011.

4. Histology | Histology Atlas - Atlas of Microscopic Anatomy A Functional Approach - Anatomy Atlases [Internet]. [date unknown];[cited 2012 Aug 29] Available from: http://www.anatomyatlases.org/MicroscopicAnatomy/MicroscopicAnatomy.shtml

5. Histology Text Book Atlas & Histology Teaching Series on DVD Video. 26 DVD Lecture Course With Lab Material. Online Text-Atlas. 24 Power Point Programs. Complete Integrated Histology Course. [Internet]. [date unknown];[cited 2012 Aug 29] Available from: http://www.visualhistology.com/products/atlas/index.html

6. Histology@Yale [Internet]. [date unknown];[cited 2012 Aug 30] Available from: http://medcell.med.yale.edu/histology/muscle_lab.php#slides

7. Mescher A. Junqueira's Basic Histology, 12th Edition. McGraw-Hill Prof Med/Tech; 2009.

8. Sadler TW, Langman J. Langman's medical embryology. Philadelphia: Wolters Kluwer Health/Lippincott Williams & Wilkins; 2012.

9. Slominski A, Tobin DJ, Shibahara S, Wortsman J. Melanin Pigmentation in Mammalian Skin and Its Hormonal Regulation [Internet]. [date unknown];[cited 2012 Aug 29] Available from: http://physrev.physiology.org

10. Felten DL, Józefowicz RF. Netter's atlas of human neuroscience. Icon Learning Systems; 2003.

11. Paramecium and Other Ciliates: Richard Allen's Image Collection [Internet]. [date unknown];[cited 2012 Aug 29] Available from: http://www5.pbrc.hawaii.edu/allen/

12. REMF Image Index [Internet]. [date unknown];[cited 2012 Aug 29] Available from: http://remf.dartmouth.edu/imagesindex.html

13. Fawcett DW. The cell. W. B. Saunders Co.; 1981.

14. UDHISTOLOGY [Internet]. [date unknown];[cited 2012 Aug 31] Available from: http://www.udel.edu/biology/Wags/histopage/histopage.htm

15. Young B. Wheater's Functional Histology: A Text and Colour Atlas. Elsevier Health Sciences; 2006.